

Sorpresa coronaria: angina como manifestación de una fístula coronario-pulmonar

Coronary surprise: Angina as manifestation of a coronary-pulmonary fistula.

Ana Díaz-Montes,¹ Kenny Buitrago-Toro,^{2,3} John Correa-Aldana,^{2,3} Silvana Jiménez-Salazar,^{2,3} Karent Tinjacá-Montaño,^{2,3} Rafael Álvarez-Rosero⁴

Resumen

ANTECEDENTES: La enfermedad coronaria en pacientes sin comorbilidades siempre debe hacer sospechar afecciones adicionales que favorezcan estos eventos ya que habitualmente no es dependiente de enfermedad aterosclerótica.

CASO CLÍNICO: Paciente femenina de 56 años que consultó por padecer dolor torácico con elevación de biomarcadores de daño miocárdico. Se llevó a cateterismo cardiaco con el que se identificó una fístula coronaria, que producía robo coronario que causó los síntomas anginosos. Se logró corrección endovascular del defecto con mejoría clínica.

CONCLUSIONES: Las fístulas coronarias son hallazgos infrecuentes de la angiografía coronaria. Se manifiestan principalmente con clínica anginosa o insuficiencia cardíaca. Las correcciones óptimas tempranas mejoran los desenlaces.

PALABRAS CLAVE: Angiografía coronaria; intervención coronaria percutánea; Colombia.

Abstract

BACKGROUND: Coronary heart disease in patients without comorbidities should always raise suspicion of additional conditions that favor these events since it is usually not dependent on atherosclerotic disease.

CLINICAL CASE: A 56-year-old female patient presented to the emergency department for chest pain with elevation of biomarkers of myocardial injury. A coronary arteriography was performed identifying a coronary arterial fistula, which produced coronary steal and angina. Endovascular correction of the defect was achieved successfully with clinical improvement.

CONCLUSIONS: Coronary fistulas are rare findings in coronary angiography procedures. Patients mainly present with angina or decompensated heart failure. Optimal early corrections improve outcomes.

KEYWORDS: Coronary angiography; Percutaneous coronary intervention; Colombia.

¹ Servicio de medicina interna, Universidad de Sucre, Sincelejo, Colombia.

² Residente de Medicina interna.

³ Grupo de investigación MI Dneuropsy, Universidad Surcolombiana, Colombia.

⁴ Cardiólogo especialista en hemodinamia, Hospital Universitario Hernando Moncaleano Perdomo, Neiva, Colombia.

Recibido: 22 de marzo 2020

Aceptado: 22 de noviembre 2020

Correspondencia

Ana Díaz Montes
anita_rdz@hotmail.com

Este artículo debe citarse como: Díaz-Montes A, Buitrago-Toro K, Correa-Aldana J, Jiménez-Salazar S, Tinjacá-Montaño K, Álvarez-Rosero R. Sorpresa coronaria: angina como manifestación de una fístula coronario-pulmonar. Med Int Méx 2022; 38 (1): 198-202.

ANTECEDENTES

La identificación de pacientes con infarto agudo de miocardio sin obstrucción de arterias coronarias (MINOCA por sus siglas en inglés) es cada vez más frecuente. Por lo general tienen menor carga de enfermedad, son menos comórbidos y usualmente más jóvenes en comparación con pacientes con eventos coronarios dependientes de placas ateroscleróticas. Sus causas son variadas y en ocasiones no se logra identificar la causa exacta del daño miocárdico.¹

Aún es mucho lo que falta por aclarar en términos de tratamiento de pacientes con infarto agudo de miocardio sin obstrucción de arterias coronarias, si bien al lograr identificar la causa exacta su control será de vital importancia en términos de pronóstico de acuerdo con la causa (disección coronaria, vasoespasmo, disfunción microvascular, desequilibrio entrega/demanda).²

Comunicamos el caso de una paciente que ingresó a urgencias por padecer dolor torácico anginoso cuya causa fue una fístula coronario-pulmonar. Se realizó manejo endovascular de forma exitosa y se continuó la vigilancia ambulatoria.

CASO CLÍNICO

Paciente femenina de 56 años de edad, hipertensa en tratamiento con enalapril 20 mg cada 12 horas, sin otros antecedentes de importancia y estando previamente asintomática con clase funcional I consultó por padecer un cuadro clínico de 10 días de evolución de dolor torácico opresivo retroesternal no irradiado que aumentaba con la actividad física y cedía parcialmente con el reposo. De manera concomitante refería sensación de disnea que fue aumentando progresivamente con la consecuente disminución de su clase funcional a NYHA III, por lo que decidió consultar al servicio de urgencias del Hospital

Universitario Hernando Moncaleano Perdomo, Neiva, Colombia.

A su ingreso se encontró una paciente sin alteración en sus variables hemodinámicas con un electrocardiograma que puso de manifiesto un trastorno difuso de la repolarización (**Figura 1**). Los biomarcadores de daño miocárdico fueron francamente positivos, por lo que con alta sospecha de síndrome coronario agudo sin elevación del segmento ST se inició tratamiento antiisquémico óptimo según guías y se llevó a estratificación coronaria invasiva, previo ecocardiograma que identificó una fracción de eyección conservada del 54% pero hipocinesia de la pared septal, medial y apical del ventrículo izquierdo con alteración de la relajación tipo I.

La arteriografía coronaria no evidenció enfermedad aterosclerótica significativa; sin embargo, se encontró una fístula coronario-pulmonar que se originaba desde el tercio proximal y medio de la arteria descendente anterior hasta el tronco pulmonar de alto flujo con robo coronario subsecuente y otra de más pequeño calibre dependientes de la arteria circunfleja, a lo que se dio cierre percutáneo y embolización de la fístula principal con coils, exitosamente con disminución del 80% del flujo y un 20% residual a expensas de fístula anexa de muy pequeño calibre que no ameritaron corrección. **Figura 2**

La paciente tuvo evolución clínica satisfactoria sin complicaciones adicionales y egresó con doble antiagregación y seguimiento ambulatorio minimizando comorbilidades y factores de riesgo.

DISCUSIÓN

Las fístulas coronarias fueron descritas en 1865 por Krause y posteriormente reafirmadas por Haller y Little. Actualmente se definen como anomalías poco frecuentes que derivan en una comunicación anormal entre una arteria coro-

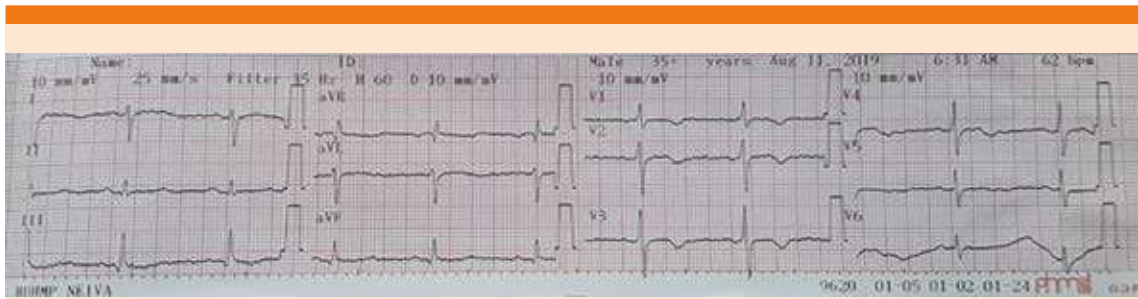


Figura 1. Electrocardiograma de ingreso al servicio de urgencias que muestra inversión de la onda T en la cara anterior.

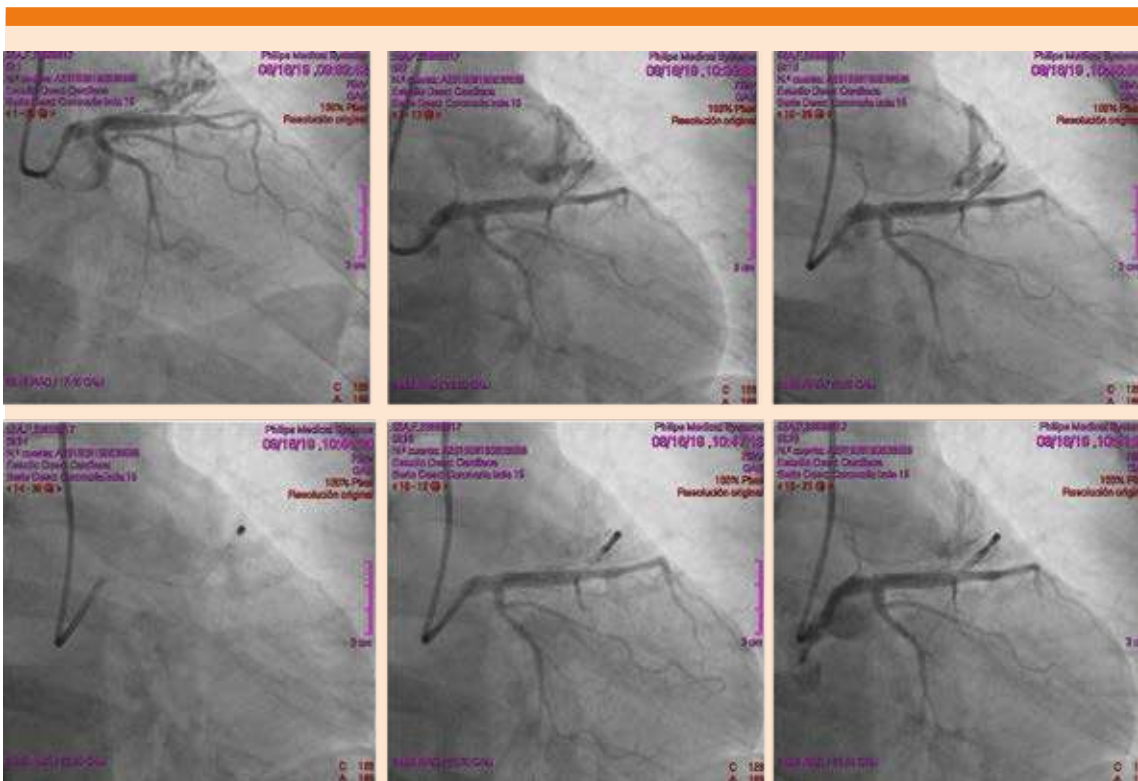


Figura 2. Arteriografía coronaria que evidencia comunicación entre la ADA y el tronco de la arteria pulmonar, como hallazgo adicional se observa una fístula de pequeño calibre dependiente de la arteria circunfleja; en los paneles inferiores se evidencia corrección mayoritaria de la fístula al terminar el procedimiento.

naria y uno de los vasos o cámaras cardíacas adyacentes, aunque se han descrito casos excepcionales de fístulas coronarias hacia otras estructuras torácicas, como el árbol bronquial.^{3,4}

Las anomalías anatómicas del árbol coronario, no necesariamente sintomáticas, pueden encontrarse en el 0.2 al 5.8% de la población general, con una identificación por arteriografía coronaria aproximada del 0.3 al 0.8% de pacientes que son llevados a estratificación invasiva por cualquier razón. Las fístulas coronarias, como en nuestro caso, se identifican en el 0.002%, representando así el 0.4% de todas las malformaciones cardíacas y el 14% de todas las anomalías conocidas de las arterias coronarias.^{3,5,6}

La mayor parte de las fístulas de las arterias coronarias son congénitas y múltiples. Hasta el 45% pueden estar asociadas con tetralogía de Fallot, ductus arterioso y comunicación interauricular o ventricular. La arteria coronaria derecha es la afectada con más frecuencia, su daño se identifica hasta en el 52% de los casos, seguida por la arteria descendente anterior en el 30% y la arteria circunfleja en el 18%.^{7,8,9}

A pesar de que los casos congénitos se han descrito ampliamente quizá por sinusoides persistentes entre los lúmenes del corazón tubular primitivo en el periodo embrionario temprano, gran parte de las fístulas coronarias son secundarias a endocarditis infecciosa, enfermedad de Kawasaki, neoplasias, disección aórtica y a procedimientos invasivos, como biopsia endomiocárdica, angioplastia coronaria, reemplazo valvular y colocación de marcapasos.^{5,10}

No hay una clasificación universalmente aceptada de las fístulas coronarias. La clasificación más utilizada es aquella en la que se resalta el sitio de drenaje de la fístula y la divide en dos tipos, coronario-cameral y coronario-pulmonar. La primera es la más común y generalmente

son asintomáticas. La segunda representa un trayecto fistuloso entre las arterias coronarias y la vasculatura pulmonar, a su vez subdividida en dos, las de una única conexión fistulosa entre la arteria coronaria derecha o izquierda y el tronco pulmonar y las que tienen múltiples conexiones fistulosas de pequeño calibre.⁹

En términos clínicos, este tipo de fístulas son asintomáticas y su diagnóstico es incidental en estudios cardiovasculares con sospecha de otra afección, como en el caso comunicado. De acuerdo con la magnitud y volumen del flujo de la fístula pueden aparecer síntomas de insuficiencia cardíaca o de secuestro coronario, como están descritos en el caso que comunicamos. Se han reportado síncope recurrentes, especialmente con las de diámetro superior a 5 mm. En los casos de fístulas coronario-bronquiales los episodios de hemoptisis o disnea pueden ser el síntoma cardinal.⁹ Al examen físico la existencia de un soplo continuo, que es de tono más bajo en posición supina en comparación con el ductus arterioso permeable y se acentúa durante la diástole, puede alertar al clínico sobre el diagnóstico.^{10,11,12}

El diagnóstico se fundamenta en angiografía coronaria, considerada el patrón de referencia para definir la anatomía de la fístula. La tomografía o resonancia son útiles para caracterizar detalles anatómicos de la fístula y estructuralidad cardíaca y poder definir el mejor abordaje terapéutico.^{9,10}

El diagnóstico diferencial debe incluir principalmente la enfermedad de Kawasaki, la arteritis de Takayasu y ectasia de la arteria coronaria relacionada con la aterosclerosis y el origen anómalo de la arteria coronaria izquierda.⁹

El tratamiento de las fístulas coronario-pulmonares puede darse por vía endovascular con embolismo o a través de la ligadura quirúrgica.

La elección de la técnica para el cierre depende de su morfología, curso, tortuosidad y la existencia de dilataciones aneurismáticas u otra cardiopatía. En las fístulas de gran calibre debe realizarse el cierre independientemente de los síntomas, las de pequeño y mediano calibre solo se cierran si son sintomáticas con seguimiento clínico y ecocardiográfico cada 3 a 5 años, especialmente porque el cierre espontáneo ocurre hasta en el 2% de los casos.^{5,12}

El manejo endovascular se recomienda en fístulas de pequeño calibre, con un único sitio de drenaje, un origen proximal y ausencia de trastornos cardiacos concomitantes. Debe evitarse en pacientes con múltiples conexiones fistulosas y angulaciones agudas que hacen que técnicamente sea difícil, en este caso el tratamiento quirúrgico es el de elección.^{9,10}

Se ha reportado la recanalización del trayecto fistuloso en un 10% de los casos, siendo más frecuente en los primeros años. Asimismo, es de destacar que se sugiere la profilaxis contra endocarditis bacteriana a todos los pacientes con fístulas coronarias que se someterán a procedimientos dentales, gastrointestinales o urológicos.⁵

CONCLUSIONES

Las fístulas coronarias son hallazgos infrecuentes de la angiografía coronaria realizada usualmente en el contexto de sospecha de enfermedad coronaria aterosclerótica o insuficiencia cardiaca, usualmente con fracción de eyección severamente deprimida que no se correlaciona con comorbilidades importantes que lo expliquen. Las correcciones óptimas tempranas, principalmente de forma endovascular, mejoran los desenlaces y el pronóstico del paciente.

REFERENCIAS

1. Safdar B, Spatz ES, Dreyer RP, Beltrame JF, Lichtman JH, Spertus JA, Krumholz HM. Presentation, clinical profile, and prognosis of young patients with myocardial infarction with nonobstructive coronary arteries (MINOCA): results from the VIRGO study. *J Am Heart Association* 2018; 7 (13): e009174. doi: 10.1161/JAHA.118.009174.
2. Tamis-Holland JE, Jneid H, Reynolds HR, Agewall S, Brilakis ES, Brown TM, Bolger AF. Contemporary diagnosis and management of patients with myocardial infarction in the absence of obstructive coronary artery disease: a scientific statement from the American Heart Association. *Circulation* 2019; 139 (18): e891-e908. <https://doi.org/10.1161/CIR.0000000000000670>.
3. Zhang LJ, Chowdhury SM, Lu GM. CT de anomalías de la arteria coronaria. En: Schoepf U, editor. *CT del corazón. Imágenes médicas contemporáneas*. Totowa, NJ: Humana, 2019.
4. Jagadeesan BD, Liao KK, Raveendran G. Embolization of a complex coronary to pulmonary artery fistula using balloon assisted liquid embolic injection: A novel technique. *Catheter Cardiovasc Interv* 2018; 97 (7): E453-E455. doi: 10.1002/ccd.27677.
5. Buccheri S, Rosa-Chirco P, Geraci S, Caramanno G, Cortese B. Coronary artery fistulae: anatomy, diagnosis and management strategies. *Heart Lung Circulation* 2018; xx: 1-12.
6. Sankardas, Mulasari Ajit & Sivakumar, Kothandam & Dalvi, Bharat. Chapter Title Catheter Closure of Coronary Artery Fistula, 2014.
7. Azour L, Jacobi A, Alpert J, Uppu S, Latson L, Mason D, Cham M. Congenital coronary artery anomalies and implications. *J Thoracic Imag* 2018; 33: 1. 10.1097/RTI.0000000000000338.
8. Al-Douri A, Cedars A, Tran D. Coronary artery fistula between the left anterior descending artery and pulmonary artery. *Proc (Bayl Univ Med Cent)* 2018; (1): 64-66.
9. Yun G. Coronary artery fistulas: Pathophysiology, imaging findings, and management. *RadioGraphics* 2018; 38: 688-703. doi: 10.1148/rg.2018170158.
10. Cherian M, Poyyamoli S, Mehta P. Endovascular management of a coronary artery to pulmonary artery fistula with detachable balloons: a case report. *Cardiovasc Diagn Ther* 2018; 8 (3): 399-402. doi:10.21037/cdt.2017.11.07.
11. Brothers J, Jacobs M. Coronary artery anomalies. *Critical Heart Disease in Infants and Children* 2019; 670-682.e3.
12. Liu X, Zhang L, Qi Z, Fan M, Ge J. The characteristics of coronary-pulmonary artery fistulas and the effectivity of trans-catheter closure: a single center experience. *Thorac Dis* 2019; 11 (7): 2808-2815. doi: 10.21037/jtd.2019.06.60.