

## Neumomediastino y neumotórax como complicaciones extrapulmonares de neumonía por SARS-CoV-2

### Pneumomediastinum and pneumothorax as extrapulmonary complications of pneumonia due to SARS-CoV-2.

María José Ortega-Chavarría,<sup>1</sup> Cesar Augusto Vega-López,<sup>1</sup> Moisés Alejandro Saavedra-Bernal<sup>2</sup>

#### Resumen

**ANTECEDENTES:** El barotrauma es la lesión generada por cambios en la presión, el volumen o ambos dentro de un lugar anatómico específico, el neumomediastino y el neumotórax son ejemplos claros de este efecto, frecuentemente relacionado con cuadros infecciosos.

**CASO CLÍNICO:** Se comunican dos casos clínicos de pacientes masculinos de 34 y 44 años, que cursaban con neumonía por COVID-19, con posterior exacerbación de los síntomas desencadenada por barotrauma. Los pacientes fueron valorados en el servicio de urgencias del Hospital Ángeles Pedregal, Ciudad de México; su manifestación clínica fue similar y fue desencadenada por episodios repetidos de tos en el contexto de neumonía por SARS-CoV-2.

**CONCLUSIONES:** Al momento hay más experiencia acerca de las complicaciones asociadas con el curso de COVID-19, aunque deben estudiarse más casos para conocer su significado pronóstico y, en caso de convertirse en marcador de progresión de la enfermedad, establecer medidas o recomendaciones terapéuticas específicas. Destaca la manifestación de neumonía grave a pesar de la vacunación, por lo que debe hacerse conciencia en la población general de continuar con las medidas de aislamiento respiratorio.

**PALABRAS CLAVE:** Barotrauma; neumonía; SARS CoV-2; neumomediastino; neumotórax.

#### Abstract

**BACKGROUND:** Barotrauma is a lesion generated for changes in the pressure and/or volume within a specific anatomic way; pneumo-mediastinum and pneumothorax are clear samples of this effect, frequently related to infectious symptoms.

**CLINICAL CASES:** Two clinical cases are presented, 34 and 44 years old, that had pneumonia due to COVID-19, with subsequent exacerbation of the symptoms caused by barotrauma. Patients were evaluated at emergency unit of the Hospital Angeles Pedregal, Mexico City; their clinical presentation was similar and was unleashed by repeated cough in the context of pneumonia due to SARS-CoV-2.

**CONCLUSIONS:** Now there is more experience on the complications associated during COVID-19, although more cases must be study to know their prognostic meaning and, in case it becomes a progression marker of the illness, to establish specific measures and therapeutic recommendations. The presentation of pneumonia stands out despite the vaccination, having to get the general population make consciousness of continuing with measures of respiratory isolation.

**KEYWORDS:** Barotrauma; Pneumonia; SARS-CoV-2; Pneumomediastinum; Pneumothorax.

<sup>1</sup> Internista.

<sup>2</sup> Residente de primer año de la especialidad de Medicina Interna, Universidad La Salle, Ciudad de México. Hospital Ángeles Pedregal, Ciudad de México.

**Recibido:** 17 de septiembre 2021

**Aceptado:** 23 de noviembre 2021

#### Correspondencia

César Augusto Vega López  
cesarvega.int@gmail.com

#### Este artículo debe citarse como:

Ortega-Chavarría MJ, Vega-López CA, Saavedra-Bernal MA. Neumomediastino y neumotórax como complicaciones extrapulmonares de neumonía por SARS-CoV-2. Med Int Méx 2022; 38 (2): 467-470.

## ANTECEDENTES

El barotrauma agrupa a todas las enfermedades en las que el volumen, la presión o ambos conllevan lesión tisular única o múltiple, que son el neumomediastino y el neumotórax; este último se caracteriza por existencia de aire en el espacio pleural, lo que lleva a colapso del parénquima pulmonar ipsilateral, probablemente el mecanismo de producción sea similar al de los pacientes con SARS, quienes manifiestan afectación alveolar a través de fibrosis, inflamación e isquemia asociada con neumonitis; la manifestación generalmente es brusca con dolor torácico de características pleuríticas y disnea.<sup>1,2</sup> El neumomediastino espontáneo, afección poco frecuente, secundario a la ruptura alveolar con disección de aire a través de las vainas broncovasculares hacia el mediastino con cambios en la presión intratorácica, también se ha reportado en casos de COVID-19.<sup>3</sup>

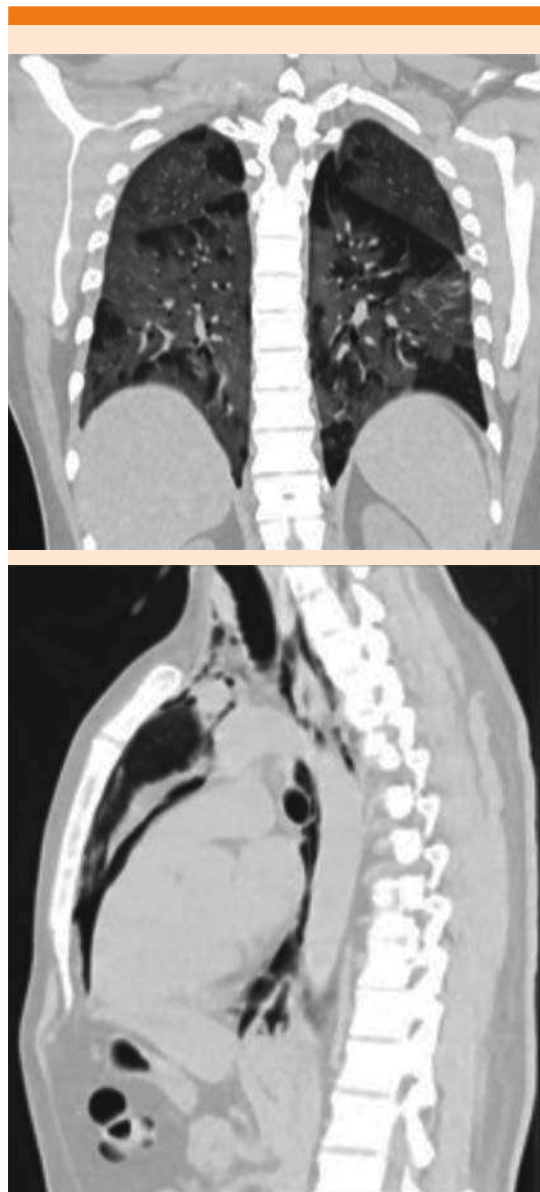Se comunican dos casos valorados en el último año; ambos con datos clínicos de neumonía por COVID-19, llamó la atención la manifestación de dolor súbito de tipo pleurítico posterior a un acceso de tos no productiva con exacerbación posterior de los síntomas respiratorios con disnea en reposo que ameritaron valoración de urgencia en el Hospital Ángeles Pedregal, Ciudad de México.

## CASO CLÍNICO

### Caso 1

Paciente masculino de 34 años, valorado en enero de 2021, previamente sano, negó tabaquismo o uso de inhalables. Tenía un cuadro clínico de las vías respiratorias superiores de una semana de evolución, en tratamiento en domicilio; horas previas a su ingreso tuvo acceso de tos con posterior deterioro de la función respiratoria, dolor torácico opresivo y taquicardia. La tomografía axial computada simple de tórax mostró una

neumonía multisegmentaria (**Figura 1**). El PCR-RT cualitativo SARS-CoV-2 fue positivo, tomado de una muestra de exudado nasofaríngeo.



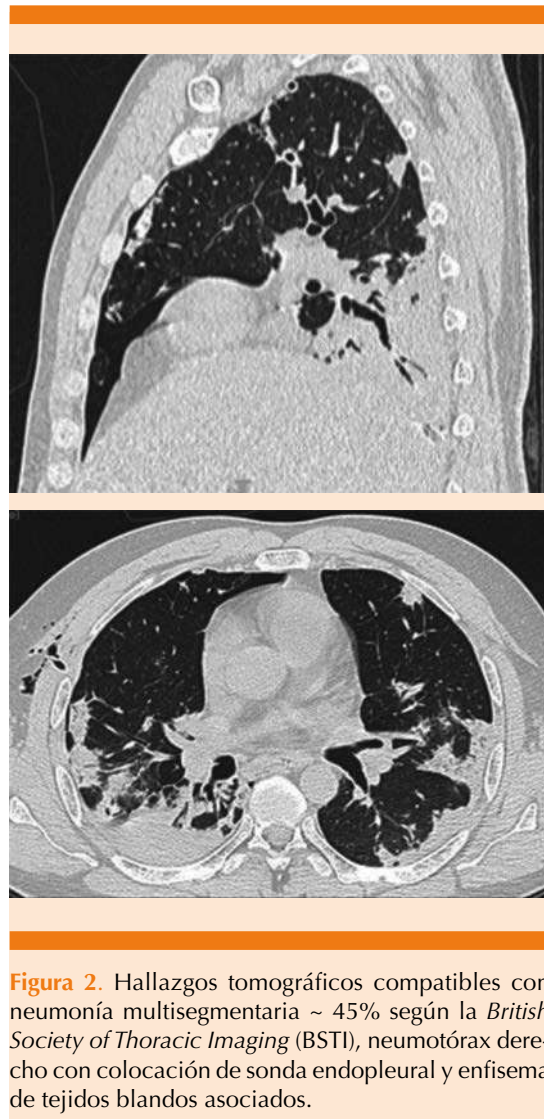
**Figura 1.** Hallazgos tomográficos compatibles con neumonía multisegmentaria (hallazgos clásicos-probables de COVID-19) mayor al 75%, según la *British Society of Thoracic Imaging (BSTI)*, y neumomediastino.

## Caso 2

Paciente masculino de 44 años, valorado en agosto de 2021, sin antecedentes clínicos, negó tabaquismo. En julio de 2021 recibió la primera dosis de vacuna (vector viral no replicante) contra COVID-19. Tenía un cuadro clínico de dos semanas de evolución con tos no productiva y disneizante acompañada de fiebre, horas previas a su ingreso tuvo acceso de tos al que se asoció dolor súbito en el hemitórax, desaturación del 83% y disnea en reposo. La radiografía de tórax (externa) evidenció hemotórax derecho del 90%, en el servicio de urgencias se realizó colocación de sonda endopleural y estudio tomográfico posterior (**Figura 2**). El PCR-RT cualitativo SARS-CoV-2 fue positivo, tomado de una muestra de exudado nasofaríngeo.

## DISCUSIÓN

Con el curso de la pandemia por SARS-CoV-2 se han hecho evidentes diferentes formas de manifestación y curso clínico asociados con la infección viral; a nivel pulmonar los pacientes pueden tener síntomas respiratorios leves hasta casos de insuficiencia respiratoria, teniendo en cuenta que la severidad de ésta se relaciona estrechamente con afectación sistémica. El abordaje suele requerir la realización de estudios de gabinete, en los que se encuentran manifestaciones radiológicas típicas de neumonía por COVID-19, como opacidades bilaterales, tanto en forma de vidrio deslustrado como consolidaciones, generalmente de distribución periférica y subpleural, y con afectación de las regiones posteriores.<sup>4</sup> Una serie de casos de reciente publicación indica que alrededor del 1% de los pacientes con COVID-19 pueden manifestar neumotórax espontáneo durante el curso clínico; sin embargo, está en debate si esta complicación es un indicador de gravedad *per se*.<sup>5</sup> Posiblemente los mecanismos implicados en los casos de neumotórax, neumomediastino



**Figura 2.** Hallazgos tomográficos compatibles con neumonía multisegmentaria ~ 45% según la *British Society of Thoracic Imaging* (BSTI), neumotórax derecho con colocación de sonda endopleural y enfisema de tejidos blandos asociados.

o ambos pudieran ser los mismos que se han observado en casos de SARS-CoV-1, en el que el daño alveolar difuso se asocia con fibrosis, inflamación tisular e isquemia pulmonar, según la gravedad.<sup>1,2</sup>

Los casos comunicados muestran importante afectación pulmonar bilateral en el contexto de neumonía por SARS-CoV-2, con mecanismo fisiopatológico común, episodios

repetidos de tos no productiva intensa, que puede originar incremento súbito de la presión en la vía aérea distal con consecuente ruptura alveolar seguida de fuga de aire al intersticio pulmonar peribroncovascular, seguida de disección proximal hasta alcanzar el mediastino o limitarse al espacio pleural (o ambas situaciones). El denominado efecto Macklin se ha implicado como responsable del neumomediastino, neumotórax o ambos, comúnmente presente en traumatismos torácicos cerrados, crisis asmáticas y maniobras de Valsalva; también se han descrito imágenes de bulas o quistes subpleurales asociados con procesos infecciosos.<sup>6</sup>

El neumomediastino asociado con neumotórax es una complicación poco frecuente de las neumonías víricas, aunque existen algunos casos publicados asociados con neumonía por SARS-CoV-1 e influenza A H1N1; la manifestación es relativamente frecuente en los pacientes con ventilación mecánica, aunque éste no es el caso.

Al momento se desconoce el mecanismo exacto por el que la neumonía por SARS-CoV-2 se asocia con lesión por barotrauma (neumomediastino, neumotórax o ambos); se considera un cuadro de alivio espontáneo que responde de forma favorable a medidas conservadoras en la mayoría de los casos; la posibilidad de complicaciones cardiovasculares y respiratorias se relaciona estrechamente con la extensión del neumomediastino y porcentaje del neumotórax.<sup>4,5</sup>

## CONCLUSIONES

Al momento hay más experiencia acerca de las complicaciones asociadas con el curso de COVID-19, aunque deben estudiarse más casos para conocer su significado pronóstico y, en caso de convertirse en un marcador de progresión de la enfermedad, establecer medidas o recomendaciones terapéuticas específicas. Destaca la aparición de neumonía grave a pesar de la vacunación, por lo que debemos hacer conciencia en la población general de continuar con las medidas de aislamiento respiratorio.

## REFERENCIAS

1. Mallick T, Dinesh A, Engdahl R, Sabado M. COVID-19 complicated by spontaneous pneumothorax. *Cureus* 2020; 12 (7): e9104. doi:10.7759/cureus.9104.
2. Guan WJ, Ni ZY, Hu Y, Liang WH, Ou CQ, He JX, Liu L, Shan H, Lei CL, Hui DSC, Du B, Li LJ, Zeng G, Yuen KY, Chen RC, Tang CL, Wang T, Chen PY, Xiang J, Li SY, Wang JL, Liang ZJ, Peng YX, Wei L, Liu Y, Hu YH, Peng P, Wang JM, Liu JY, Chen Z, Li G, Zheng ZJ, Qiu SQ, Luo J, Ye CJ, Zhu SY, Zhong NS; China Medical Treatment Expert Group for Covid-19. Clinical characteristics of coronavirus disease 2019 in China. *N Engl J Med* 2020; 382 (18): 1708-1720. doi: 10.1056/NEJMoa2002032.
3. Light RW. Management of spontaneous pneumothorax. *Am Rev Respir Dis* 1993; 148: 245-248.
4. Yang W, Sirajuddin A, Zhang X, Liu G, Teng Z, Zhao S, et al. The role of imaging in 2019 novel coronavirus pneumonia (COVID-19). *Eur Radiol.* 2020; 30 (9): 4874-4882. doi: 10.1007/s00330-020-06827-4.
5. Chassagnon G, Favelle O, Derogis V, Cottier J-P. Spontaneous pneumomediastinum due to the Macklin effect: less is more. *Intern Emerg Med* 2015; 10: 759-61. <https://doi.org/10.1007/s11739-015-1229-1>.
6. Li K, Fang Y, Li W, Pan C, Qin P, Zhong Y, et al. CT image visual quantitative evaluation and clinical classification of coronavirus disease (COVID-19). *Eur Radiol* 2020; 30 (8): 4407-4416. doi: 10.1007/s00330-020-06817-6.