

Enfermedad de Creutzfeldt-Jakob: comunicación de un caso en Nuevo León, México

Creutzfeldt-Jakob disease: a report of a case in Nuevo Leon, Mexico.

Laura Gabriela Soto-Salazar, Saúl Favela-Aldaco, Estefania Boland-Rodríguez, Luis Ángel González-Vergara, Fernando García-Villarreal

Resumen

ANTECEDENTES: La enfermedad de Creutzfeldt-Jakob es el padecimiento prototipo de las enfermedades por priones en humanos, es una afección poco frecuente y clínicamente heterogénea, es un diagnóstico diferencial importante entre las demencias de progresión rápida. El diagnóstico definitivo se basa en biopsia de tejido cerebral; no obstante, ante las limitaciones de este estudio, existen auxiliares diagnósticos que, aunados a la clínica, establecen el diagnóstico probable. En México existen muy pocos casos registrados y no existen datos epidemiológicos al respecto.

CASO CLÍNICO: Paciente masculino de 69 años de edad, originario del estado de Nuevo León, México, sin antecedentes personales de importancia, que inició con un cuadro de demencia rápidamente progresiva y movimientos mioclónicos, tuvo proteína 14-3-3 positiva en el líquido cefalorraquídeo, el electroencefalograma y la resonancia magnética nuclear se encontraron con datos típicos de la enfermedad de Creutzfeldt-Jakob.

CONCLUSIONES: La enfermedad de Creutzfeldt-Jakob es poco sospechada y en nuestro país es raramente reportada, ante esta situación es importante tener presente su existencia e incluirla entre los diagnósticos diferenciales de la enfermedad neurológica.

PALABRAS CLAVE: Enfermedad Creutzfeldt-Jakob; prion; México; proteína 14-3-3; proteína Tau; demencia; mioclono; ataxia.

Abstract

BACKGROUND: Creutzfeldt-Jakob disease is the prototype of prion illness in humans, it is a rare and clinically heterogeneous entity as well as an important differential diagnosis in rapidly progressing dementias. The definitive diagnosis is based on a biopsy of brain tissue; however, given the limitations of this study, there are diagnostic tests that, in combination with the clinic, make a probable diagnosis. In Mexico there are few registered cases and there are no epidemiological data in this regard.

CLINICAL CASE: A 69-year-old male patient from Nuevo Leon, Mexico, without a significant personal history who started with a rapidly progressive dementia and myoclonic movements who presented a 14-3-3 positive protein in cerebrospinal fluid, the electroencephalogram and nuclear magnetic resonance both with typical data for Creutzfeldt-Jakob disease.

CONCLUSIONS: Creutzfeldt-Jakob disease is little suspected and in Mexico is little reported; before this situations it is important to have it in mind and include it among the differential diagnoses of neurological disease.

KEYWORDS: Creutzfeldt-Jakob disease; Prion; Mexico; 14-3-3 protein; Tau protein; Dementia; Myoclonus; Ataxia.

Departamento de Medicina Interna,
Hospital Regional ISSSTE de Monterrey,
Nuevo León, México.

Recibido: 5 de julio 2020

Aceptado: 28 de febrero 2021

Correspondencia

Laura Gabriela Soto-Salazar
gabrielasotosalazar@gmail.com

Este artículo debe citarse como:
Soto-Salazar LG, Favela-Aldaco S,
Boland-Rodríguez E, González-Vergara
LA, García-Villarreal F. Enfermedad de
Creutzfeldt-Jakob: comunicación de un
caso en Nuevo León, México. Med Int
Méx 2022; 38 (4): 953-959.

ANTECEDENTES

Las enfermedades por priones en humanos representan, por su rareza y heterogeneidad, un desafío diagnóstico. Es posible dividir este tipo de enfermedades con base en su forma de adquisición en tres: hereditarias, esporádicas y adquiridas por infección. Las formas más frecuentes de manifestación son las de tipo esporádico y de éstas la enfermedad de Creutzfeldt-Jakob representa cerca del 90% de los casos.¹

Se trata de una enfermedad cuya incidencia global se informa típicamente como uno a dos casos por millón de habitantes.² En Estados Unidos en personas mayores de 65 años de edad tiene incidencia anual promedio de 4.8 por 1,000,000.³ La edad media de manifestación es de 67 años y no existe predilección por sexo.^{2,4} En México existen pocos casos comunicados en la bibliografía médica y, de la misma forma, no existen estudios epidemiológicos al respecto.^{5,6,7}

La proteína priónica humana (PrP) puede encontrarse en la isoforma "celular" (PrP^c), que es la forma normal y la *scrapie* (PrP^{sc}), que es la forma responsable de enfermedad. Las manifestaciones clínico-patológicas de la enfermedad de Creutzfeldt-Jakob esporádica se ven influenciadas por polimorfismos en el codón 129 del gen que codifica la proteína priónica humana llamado *PRNP*, así como por la cepa de la PrP^{sc} (tipos 1 y 2). De esta manera, la enfermedad de Creutzfeldt-Jakob se clasifica en seis subtipos: MM1, MM2 (cortical y talámica), MV1, MV2, VV1 y VV2, según las combinaciones de polimorfismo del codón 129 que implica metionina o valina (metionina/metionina, metionina/valina, valina/valina).^{1,8} Estas variantes corresponden a la clasificación previamente descrita como sigue: MM1 y MV1/forma clásica o mioclónica y variante Heidenhain, MM2-cortical/no establecida,

MM2-talámica/variedad talámica e insomnio fatal esporádico, MV2/variante Kuru-placas, VV1/no establecida, VV2/variante atáxica, tipo Brownell-Oppenheimer.⁸

La enfermedad de Creutzfeldt-Jakob esporádica se caracteriza por ser clínicamente heterogénea, si bien la demencia rápidamente progresiva forma parte de la mayor parte de las manifestaciones.⁹ Para simplificar esta variedad clínica es posible dividir los subtipos de la enfermedad de acuerdo con el tipo de síntomas predominantes, ya sea en principalmente cognitiva que comprende los subtipos MM1, MV1, MM2 Y VV1, y subtipos principalmente atáxicos que corresponden a VV2 y MV2.¹ Al inicio de la enfermedad es común encontrar síntomas inespecíficos, la aparición de síntomas neurológicos definitivos es a veces precedida por una fase prodrómica con cambios en el comportamiento, miedo inespecífico, adinamia, cefalea, trastornos del sueño, trastornos de la alimentación y pérdida de peso.¹⁰ Según el tipo de enfermedad de Creutzfeldt-Jakob esporádica serán los síntomas de manifestación y los trastornos del movimiento implicados, los subtipos MM1 y MV1 representan del 55 al 70% de la enfermedad de Creutzfeldt-Jakob esporádica, causan síntomas principalmente cognitivos y se caracterizan por deterioro cognitivo multidominio rápidamente progresivo y confusión ocasionalmente acompañada de trastornos del movimiento de tipo ataxia y mioclono espontáneo o inducido. La evolución de los síntomas va del síndrome prodrómico a deterioro cognitivo y trastornos del movimiento rápidamente en cuestión de días, para posteriormente cursar con mutismo acinético en algunos meses.^{1,10,11}

Comunicamos el caso de un paciente masculino de 69 años de edad en el que se estableció el diagnóstico de enfermedad de Creutzfeldt-Jakob en la ciudad de Monterrey, Nuevo León, México.

CASO CLÍNICO

Paciente masculino de 69 años de edad, originario de la ciudad de Guadalupe, Nuevo León. Tenía el antecedente médico de trastorno del movimiento que inició 5 años previos al ingreso hospitalario con una única valoración por parte de servicio de Neurología en la que recibió abordaje como síndrome parkinsoniano, en aquel momento se describió con temblor a la acción, así como al reposo de predominio izquierdo (con signo de contar monedas positivo) y, además, con rigidez a la movilización pasiva de las extremidades, con marcha algo encorvada y con escaso braceo; se inició tratamiento con levodopa-carbidopa, medicación con la que continuaba al momento del ingreso. Sin otros antecedentes personales patológicos y no patológicos de importancia. Acudió al servicio de urgencias referido desde su unidad médica tras manifestar exacerbación progresiva del trastorno motor preexistente de tres semanas de evolución, este trastorno se tornó generalizado afectando la musculatura facial y se acompañó, a su vez, de nuevas alteraciones de la marcha, caracterizadas por disminución de la longitud del paso con una característica marcha festinante, así como aumento del encorvamiento previamente manifestado; posteriormente evolucionó con apraxia, disartria y disminución de la fuerza muscular de las cuatro extremidades, lo que le impidió la bipedestación, la tomografía se reportó normal. A la exploración física se encontró un paciente masculino encamado con signos vitales dentro de la normalidad, edad aparente mayor a la cronológica con postura encorvada forzada, alerta, orientado en persona mas no en tiempo ni en espacio, inatento, hablaba con monosílabos sin fluidez, obedecía órdenes muy simples, con incapacidad para la lectura y la escritura, con imposibilidad para la valoración del resto de las funciones mentales superiores. Olfato conservado, agudeza visual y campimetría no valorables, reflejos pupilares conservados y movimientos

oculares aparentemente conservados (no cooperaba para su adecuada exploración), el resto de pares craneales sin alteraciones aparentes. La valoración cardio-pulmonar estaba dentro de la normalidad. Abdomen asintomático y asig-nológico. Extremidades superiores e inferiores con fuerza 2/5, hipertónicas y rígidas, hipotróficas, incapacidad para la marcha. Hiperreflexia patelar y aquilea bilateral. Con movimientos anormales de tipo mioclónicos generalizados. Sensibilidad conservada y con dolor a la palpación superficial de las extremidades inferiores. Sin signos de rigidez nuchal, Brudzink y Kernig negativos. En los estudios de laboratorio de ingreso se reportaron: eritrocitos $4.88 \times 10^6/\mu\text{L}$, hemoglobina 14.10 g/dL, hematócrito 41.5%, plaquetas $254 \times 10^3/\mu\text{L}$, leucocitos $8.3 \times 10^3/\mu\text{L}$, neutrófilos $6.12 \times 10^3/\mu\text{L}$, linfocitos $41.5010^3/\mu\text{L}$, TP 13.0seg , TPT 31.7 seg, INR 1.09, glucosa 132 mg/dL, urea 18 mg/dL, creatinina 0.6 mg/dL, bilirrubina directa 0.0 mg/dL, bilirrubina indirecta 1.5 mg/dL, ALT 62 UI/L, AST 62 UI/L, fosfatasa alcalina 65 U/L, albúmina 3.6 g/dL, sodio 138 mmol/L, potasio 3.6 mmol/L, cloro 104 mmol/L, ph 7.39, HCO_3 20.8, lactato 1.4, VSG 37 mm/h, PCR 25.86 mg/dL, ck 101, ckmb 12, VDRL negativo, anti-VIH negativo. Se realizó punción lumbar obteniendo líquido cefalorraquídeo de aspecto xantocrómico, claro, sin células, tinta china negativo, KOH negativo, gramnegativo, BAAR negativo, cultivo negativo. Hemocultivos negativos, urocultivo negativo. La resonancia magnética nuclear de cerebro simple de ingreso evidenció: a nivel supratentorial adecuada diferenciación entre sustancia gris y sustancia blanca, se observaron algunas zonas hiperintensas en T2/FLAIR en relación con zonas de gliosis, en la secuencia DW se observó restricción de la difusión a nivel giral fronto-parieto-occipital derecho; en los núcleos de la base se identificaron en la secuencia de DWI y T2/FLAIR hiperintensidades del putamen de forma bilateral, además de hiperintensidad hacia el globo pallidus, la región sellar y los

senos cavernosos sin evidencia de alteración (Figuras 1 y 2). Secundario a los hallazgos clínicos y radiológicos se estableció el diagnóstico presuntivo de enfermedad de Creutzfeldt-Jakob. El electroencefalograma mostró complejos de ondas agudas en ambos hemisferios. Se envió muestra de líquido cefalorraquídeo para análisis de proteína 14-3-3 que se recibió en nivel > 80,000 U/mL (límite de referencia: < 20,000) con lo que se confirma el diagnóstico. Durante el internamiento el paciente evolucionó hacia el mutismo acinético, se acentuó la rigidez y continuaba con movimientos mioclónicos, posteriormente desarrolló imposibilidad para la deglución, por lo que se asistió de sonda

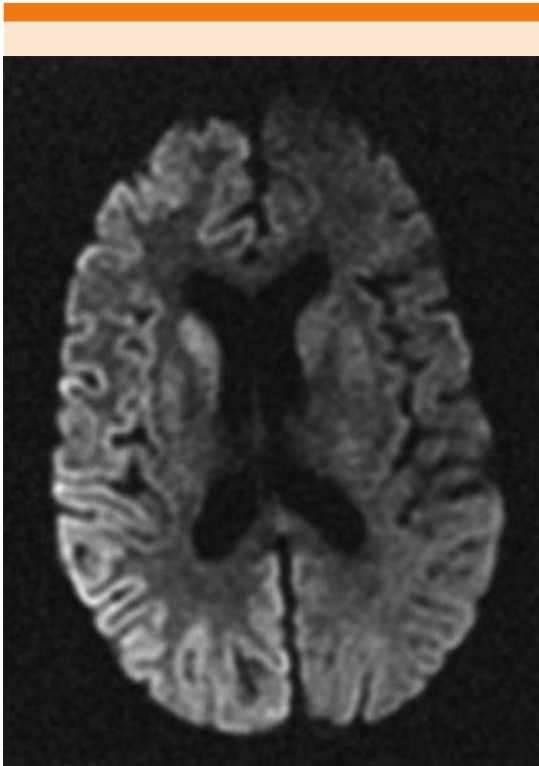


Figura 1. Imagen ponderada por difusión (DW) axial que muestra áreas hiperintensas que afectan la corteza de todo el hemisferio derecho y el cuerpo estriado ipsilateral.

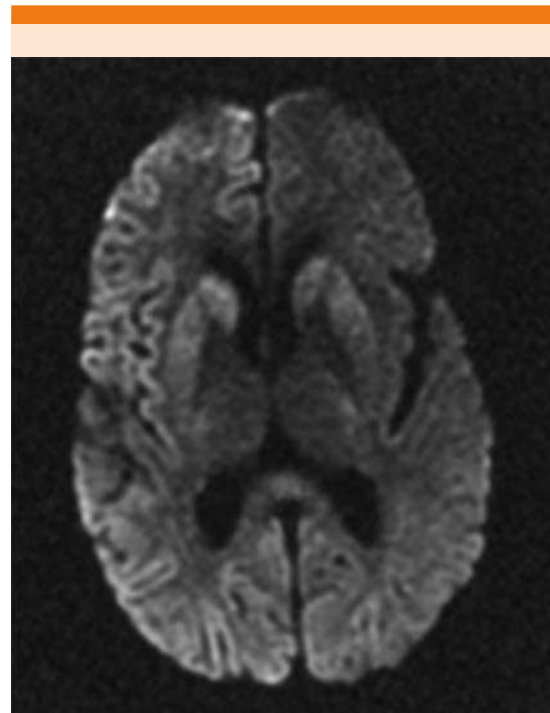


Figura 2. Imagen ponderada por difusión (DW) axial que muestra áreas hiperintensas que afectan predominantemente la corteza frontal y occipital del hemisferio derecho y el cuerpo estriado ipsilateral.

de gastrostomía para su alimentación, durante la evolución tuvo episodios aislados de crisis convulsivas de tipo tónico-clónicas por lo que se inició tratamiento anticonvulsivo, durante este tiempo se mantuvo con medidas de soporte, durante la hospitalización adquirió neumonía asociada con los cuidados de la salud, por lo que se inició tratamiento antibiótico y continuó con cuidados paliativos. El paciente falleció debido a neumonía.

DISCUSIÓN

La enfermedad de Creutzfeldt-Jakob es un padecimiento poco incluido entre los diagnósticos diferenciales en la enfermedad neurológica. La

clínica clásica, como se ha hecho mención, consiste en un cuadro de demencia rápidamente progresiva acompañado de síntomas motores variados y es posible dividirlo en fases según la evolución de la enfermedad.¹² El paciente estudiado acudió por primera vez a nuestro hospital en una fase avanzada que en el curso de algunos días culminó en el mutismo acinético. Los criterios diagnósticos dictados por la CDC clasifican a nuestro paciente como un caso probable al contar con demencia rápidamente progresiva y mioclono, mutismo acinético y un resultado positivo en tres de las pruebas diagnósticas indicativas.¹³ **Cuadro 1**

El patrón de referencia para el diagnóstico de la enfermedad de Creutzfeldt-Jakob es la demostración de cambios típicos, como espongirosis, pérdida neuronal, depósito de PrP y gliosis en biopsia de tejido cerebral. A su vez, la biopsia

cerebral permite la realización de inmunohistoquímica, así como Western Blotting para PrP, mismos que permiten la tipificación y subtipificación de la cepa PrP implicada. La biopsia es una técnica cada vez menos socorrida en el diagnóstico de esta enfermedad, esto por los avances en pruebas diagnósticas menos invasivas con altos niveles de sensibilidad y especificidad, así como por la disminución del riesgo de infectocontagiosidad dependiente de las variantes adquiridas. En el caso comunicado, por las razones anteriormente expuestas no fue posible la obtención de la muestra de tejido, actualmente contar con un reporte de biopsia positiva es la única forma de establecer el diagnóstico definitivo de enfermedad de Creutzfeldt-Jakob.^{2,14}

El electroencefalograma es parte importante de la evaluación en pacientes con sospecha de enfermedad de Creutzfeldt-Jakob y su compati-

Cuadro 1. Criterios diagnósticos de la enfermedad de enfermedad de Creutzfeldt-Jakob según la CDC en 2018

Caso confirmado	Diagnóstico por técnicas neuropatológicas estándar o inmunocitoquímicamente o Western blot confirmatorio para PrP resistente a proteasa o presencia de fibrillas scrapie-asociadas
	Trastorno neuropsiquiátrico más RT-QuIC positivo en líquido cefalorraquídeo u otros tejidos O Demencia rápidamente progresiva y al menos dos de las siguientes cuatro características clínicas: <ul style="list-style-type: none"> • Mioclono • Signos visuales o cerebelosos • Signos piramidales-extrapiramidales • Mutismo acinético
Caso probable	Y resultado positivo en al menos una de las siguientes pruebas de laboratorio: <ul style="list-style-type: none"> • Un EEG típico (complejos periódicos de ondas agudas) • Un análisis positivo del líquido cefalorraquídeo 14-3-3 en pacientes con duración de la enfermedad de menos de 2 años. • Hiperintensidad en caudado/putamen en resonancia magnética de cerebro o al menos en dos regiones corticales (temporal, parietal, occipital), ya sea en imágenes ponderadas por difusión (DWI) o recuperación de inversión atenuada por líquido (FLAIR) Y sin investigaciones de rutina que indiquen otro diagnóstico
Caso posible	Demencia agresiva y al menos dos de las siguientes cuatro características clínicas: <ul style="list-style-type: none"> • Mioclono • Signos visuales o cerebelosos • Signos piramidales-extrapiramidales • Mutismo acinético Y la ausencia de un resultado positivo para cualquiera de las cuatro pruebas anteriores que clasificaría un caso como “probable” Y duración de la enfermedad de menos de dos años Y sin investigaciones de rutina que indiquen un diagnóstico alternativo

bilidad con la descripción típica se ha incluido entre los criterios diagnósticos.¹³ Como parte del estudio de nuestro paciente se encontraron complejos de ondas agudas periódicas los cuales son hallazgos distintivos de EEG en pacientes con enfermedad de Creutzfeldt-Jakob y se encuentran en aproximadamente el 66% de los pacientes con esta enfermedad; tienen valor predictivo positivo del 96%, a su vez, este tipo de hallazgos solo se encuentran en el 5 al 7% de los pacientes que manifiestan demencia rápidamente progresiva. En el caso de otros trastornos neurológicos sistémicos que pueden resultar con complejos de ondas agudas periódicas, como la encefalopatía metabólica, tóxicas y anóxicas, resulta útil la correlación con la manifestación clínica y los antecedentes del paciente.¹⁵

Recientemente se desarrollaron algunos biomarcadores de fluidos como auxiliares diagnósticos, el líquido cefalorraquídeo ha sido el principal analito.¹⁴ El más prometedor de estos marcadores es la proteína 14-3-3, se trata de una familia de proteínas intraneuronales altamente conservadas que al encontrarse en concentraciones detectables en líquido cefalorraquídeo son indicadores de daño neuronal rápido, reciente o en curso por cualquier causa, se ha informado una especificidad del 80% y sensibilidad del 92% para la enfermedad de Creutzfeldt-Jakob, aunque ésta puede variar según lo seleccionado que sea el paciente al que se realiza.^{14,15} En el paciente en estudio se obtuvieron concentraciones superiores a los límites de referencia de proteína 14-3-3 en líquido cefalorraquídeo resultando positivo, esto se considera criterio diagnóstico de enfermedad de Creutzfeldt-Jakob según la CDC.

La detección de concentraciones elevadas de proteína Tau en líquido cefalorraquídeo también parece aumentar como resultado de daño neuronal por cualquier causa y con un nivel

de corte alto tiene buen rendimiento diagnóstico para la enfermedad de Creutzfeldt-Jakob entre los pacientes con demencia rápidamente progresiva; se han reportado sensibilidades que van del 75 al 98% y especificidades del 67 al 99%. En la comparación directa con la proteína 14-3-3 determinada con los métodos más nuevos basados en ELISA, esta última es superior.¹⁴ Otros marcadores, como la enolasa específica de neurona y la proteína astrocítica S-100-B, también pueden estar elevados en el líquido cefalorraquídeo de pacientes con enfermedad de Creutzfeldt-Jakob.^{14,15}

Los estudios de neuroimagen pueden mostrar hallazgos característicos en pacientes con enfermedad de Creutzfeldt-Jakob y también son parte de los criterios diagnósticos de la CDC, éstos se dividen en típicos y atípicos.¹⁶ Los hallazgos típicos son una hiperintensidad de señal simétrica o asimétrica en el núcleo caudado y el putamen, así como daño focal o difuso, simétrico o asimétrico de la corteza cerebral en las secuencias FLAIR/DWI, que muestra sensibilidad general de aproximadamente el 60 al 70% y especificidad de aproximadamente el 80 al 90%.^{16,17,18} Existen tres patrones principales de hiperintensidad FLAIR/DWI en la enfermedad de Creutzfeldt-Jakob esporádica: cortical y subcortical que representan del 45 al 68%, predominantemente neocortical que representan del 24 al 41% y predominantemente subcortical que son el 5 al 12.5% del total.¹⁶ Se ha descrito que un grado de intensidad mayor en los ganglios basales se relaciona con corto tiempo de supervivencia en estos enfermos, de igual manera, las áreas afectadas en la RMN muestran correlación con los síntomas y el subtipo de enfermedad de Creutzfeldt-Jakob.¹⁸ Durante la hospitalización del paciente estudiado se realizó resonancia magnética nuclear en dos ocasiones, obteniendo los datos típicos de la enfermedad; sin embargo, no se obtuvieron variaciones en el grado de la hiperintensidad.

El tratamiento de esta enfermedad es sintomático y de soporte, la mayoría de los pacientes fallecen en los próximos meses al diagnóstico debido a procesos infecciosos.⁹

CONCLUSIONES

La enfermedad de Creutzfeldt-Jakob es poco sospechada y en nuestro país es raramente reportada, ante esta situación es importante tener presente su existencia e incluirla entre los diagnósticos diferenciales de la enfermedad neurológica. Ante la mínima sospecha deberá considerarse realizar los estudios de extensión necesarios. Al ser una enfermedad letal el diagnóstico temprano y preciso permite la atención paliativa oportuna proporcionando, además, la orientación familiar temprana. Es importante el desarrollo de futuros estudios epidemiológicos para la estimación de la incidencia y prevalencia de la enfermedad por priones en México.

REFERENCIAS

1. Puoti G, Bizzi A, Forloni G, Safar JG, Tagliavini F, Gambetti P. Sporadic human prion diseases: molecular insights and diagnosis. *Lancet Neurol* 2012; 11 (7): 618-28. doi: 10.1016/S1474-4422(12)70063-7. Erratum in: *Lancet Neurol*. 2012; 11 (10): 841.
2. Uttley L, Carroll C, Wong R, Hilton DA, Stevenson M. Creutzfeldt-Jakob disease: a systematic review of global incidence, prevalence, infectivity, and incubation. *Lancet Infect Dis* 2020; 20 (1): e2-e10. doi: 10.1016/S1473-3099(19)30615-2.
3. Holman RC, Belay ED, Christensen KY, Maddox RA, Minino AM, Folkema AM, Haberling DL, Hammett TA, Kochanek KD, Sejvar JJ, Schonberger LB. Human prion diseases in the United States. *PLoS One* 2010; 5 (1): e8521. doi: 10.1371/journal.pone.0008521.
4. Blumenkron D, Guerrero P, Ramiro M. Enfermedad de Creutzfeldt-Jakob. *Med Int Mex* 2007; 23: 34-46.
5. Reyes MT, Aguilar S, Corona R, Vega I, Montalvo Colón C. Enfermedad de Creutzfeldt-Jakob: Reporte de un caso y revisión de la literatura. *Médica Sur* 2002; 9 (2):79-87.
6. Calderón-Garcidueñas AL, Sagastegui-Rodríguez JA, Canales-Ibarra C, Fariás-García R. Un caso de Creutzfeldt-Jakob en el noreste de México y revisión de conceptos actuales sobre enfermedad por priones. *Gac Méd Méx* 2001; 137 (6): 589-594.
7. García-Ortega Y, Bravo-Ruiz O, Mireles-Ramírez M, Ramírez-Márquez J, Cabrera- Gaytán D. Enfermedad de Creutzfeldt-Jakob. *Med Int Méx* 2019; 35 (5): 795-801.
8. Iwasaki Y. Creutzfeldt-Jakob disease. *Neuropathology* 2017; 37 (2): 174-188. doi: 10.1111/neup.12355.
9. Manix M, Kalakoti P, Henry M, Thakur J, Menger R, Guthikonda B, Nanda A. Creutzfeldt-Jakob disease: updated diagnostic criteria, treatment algorithm, and the utility of brain biopsy. *Neurosurg Focus* 2015; 39 (5): E2. doi: 10.3171/2015.8.FOCUS15328.
10. Zerr I, Parchi P. Sporadic Creutzfeldt-Jakob disease. *Handb Clin Neurol* 2018; 153: 155-174. doi: 10.1016/B978-0-444-63945-5.00009-X.
11. Rodríguez-Porcel F, Ciarlariello VB, Dwivedi AK, Lovera L, Da Prat G, Lopez- Castellanos R, Suri R, Laub H, Walker RH, Barsottini O, Pedroso JL, Espay AJ. Movement disorders in prionopathies: A systematic review. *Tremor Other Hyperkinet Mov (NY)* 2019; 9. doi: 10.7916/tohm.v0.712.
12. Geschwind MD, Murray K. Differential diagnosis with other rapid progressive dementias in human prion diseases. *Handb Clin Neurol* 2018; 153: 371-397. doi: 10.1016/B978-0-444-63945-5.00020-9.
13. CDC's Diagnostic Criteria for Creutzfeldt-Jakob Disease (CJD), 2018. <https://www.cdc.gov/prions/cjd/diagnostic-criteria.html> (Accessed on June 01, 2020).
14. Thompson AGB, Mead SH. Review: Fluid biomarkers in the human prion diseases. *Mol Cell Neurosci* 2019; 97: 81-92. doi: 10.1016/j.mcn.2018.12.003.
15. Wieser HG, Schindler K, Zumsteg D. EEG in Creutzfeldt-Jakob disease. *Clin Neurophysiol* 2006; 117 (5): 935-51. doi: 10.1016/j.clinph.2005.12.007.
16. Fragoso DC, Gonçalves Filho AL, Pacheco FT, Barros BR, Aguiar Littig I, Nunes RH, Maia Júnior AC, da Rocha AJ. Imaging of Creutzfeldt-Jakob disease: Imaging patterns and their differential diagnosis. *Radiographics* 2017; 37 (1): 234- 257. doi: 10.1148/rg.2017160075.
17. Narula R, Tinaz S. Creutzfeldt-Jakob disease. *N Engl J Med* 2018; 378 (4): e7. doi: 10.1056/NEJMicm1710121.
18. Meissner B, Körtner K, Bartl M, Jastrow U, Mollenhauer B, Schröter A, Finkenstaedt M, Windl O, Poser S, Kretzschmar HA, Zerr I. Sporadic Creutzfeldt-Jakob disease: magnetic resonance imaging and clinical findings. *Neurology* 2004; 63 (3): 450-6. doi: 10.1212/01.wnl.0000136225.80445.c9.