

Neurotoxicidad por metronidazol

Neurotoxicity due to metronidazole.

Gema María García-García,¹ María Josefa Pascual-Pérez,¹ Inmaculada Cimadevilla-Fernández,¹ Ana María López-Moreno,² Carlos Antonio Aranda-López³

Resumen

ANTECEDENTES: El metronidazol es un antibiótico activo frente a gérmenes anaerobios y protozoos. Se ha asociado con efectos adversos gastrointestinales o genitourinarios, aunque también se han descrito en el sistema nervioso, los cuales son infrecuentes y generalmente reversibles tras la suspensión del fármaco.

CASO CLÍNICO: Paciente masculino de 70 años con datos clínicos compatibles con afectación cerebelosa tras la administración de metronidazol durante un mes, con desaparición de los síntomas y los hallazgos en la neuroimagen después de la interrupción del fármaco. Asimismo, se le diagnosticó discinesia apical transitoria con base en las alteraciones electrocardiográficas y ecocardiográficas desencadenadas por el estrés agudo que ocasionó la afectación neurológica.

CONCLUSIONES: La neurotoxicidad por metronidazol es un raro efecto adverso que puede producir este antibiótico, es característico el alivio clínico y radiológico al interrumpirlo. Nuestro caso se asoció con la miocardiopatía de takotsubo por el estrés provocado por la afectación neurológica.

PALABRAS CLAVE: Metronidazol; ataxia; miocardiopatía.

Abstract

BACKGROUND: Metronidazole is an active antibiotic against anaerobic and protozoal germs. It has been associated with gastrointestinal or genitourinary adverse effects, although they have also been described in nervous system, which are infrequent and generally reversible after discontinuation of the drug.

CLINICAL CASE: A 70-year-old male patient who presented symptoms compatible with cerebellar involvement after metronidazole administration for one month, with disappearance of symptoms and neuroimaging findings after discontinuation of the drug. On the other hand, transient apical dyskinesia was diagnosed based on the electrocardiographic and echocardiographic abnormalities triggered by the acute stress caused by the neurological involvement.

CONCLUSIONS: Neurotoxicity due to metronidazole is a rare adverse effect that may produce this antibiotic; clinical and radiological relieve when the drug is suspended is characteristic. Our case was associated to takotsubo myocardiopathy due to the stress provoked by the neurological disease.

KEYWORDS: Metronidazole; Ataxia; Myocardiopathy.

¹ Servicio de Medicina Interna.

² Servicio de Radiología.

³ Servicio de Cardiología.

Complejo Hospitalario Universitario de Badajoz, España.

Recibido: 20 de julio 2020

Aceptado: 16 de mayo 2021

Correspondencia

Gema María García García
geminway21@hotmail.com

Este artículo debe citarse como: García-García GM, Pascual-Pérez MJ, Cimadevilla-Fernández I, López-Moreno AM, Aranda-López CA. Neurotoxicidad por metronidazol. Med Int Méx 2022; 38 (5): 1096-1099.

ANTECEDENTES

La neurotoxicidad por metronidazol es un raro efecto adverso que puede producir este antibiótico, es característico el alivio clínico y radiológico al interrumpirlo. Nuestro caso se asoció con la miocardiopatía de takotsubo por el estrés provocado por la afectación neurológica.

El metronidazol es un antibiótico activo frente a gérmenes anaerobios y protozoos. Se ha asociado con efectos adversos gastrointestinales o genitourinarios, aunque también se han descrito en el sistema nervioso, los cuales son infrecuentes y generalmente reversibles tras la suspensión del fármaco.¹ El objetivo del artículo es describir el caso de un paciente con clínica y hallazgo en la resonancia magnética poco frecuentes debidos a metronidazol. Asimismo, se añadió la afectación cardiaca propiciada por el estrés agudo que conlleva la afectación neurológica.

CASO CLÍNICO

Paciente masculino de 70 años con antecedentes personales de hipertensión arterial, poliomielitis y desde hacía un mes estaba en tratamiento con 500 mg de ciprofloxacino cada 12 horas y 500 mg de metronidazol cada 8 horas por osteomielitis por contigüidad de absceso perianal secundario a un brote de Crohn. Ingresó por disartria, ataxia de la marcha y disfagia de cuatro días de evolución. A la exploración destacaba ataxia, disartria y disimetría del miembro superior izquierdo, sin otra focalidad neurológica. Los parámetros analíticos fueron normales incluyendo metabolismo del hierro, concentraciones de vitamina B₁₂ y serologías para sífilis, *Borrelia* y *Brucella*. La tomografía axial computada craneal evidenció lesiones isquémicas crónicas y la resonancia magnética cerebral objetivó aumento difuso de señal en secuencia T2 y FLAIR de ambos núcleos dentados del cerebelo, simétrico, sin efecto masa, muy sugerente de edema transitorio

secundario al tratamiento con metronidazol (**Figura 1**). Se suspendió el fármaco con mejoría clínica y alivio completo de las lesiones en la resonancia magnética cerebral a los 7 días. Asimismo, se realizó un electrocardiograma como estudio inicial de un probable evento isquémico de la fosa posterior y se evidenció taquicardia sinusal a 120 lpm y T negativas simétricas generalizadas de predominio en las derivaciones precordiales de V2 a V6 (**Figura 2**). El ecocardiograma transtorácico (ETT) puso de manifiesto una acinesia de segmentos distales de todas las caras y ápex con resto hiperdinámico y con función sistólica global conservada con una fracción de eyección del ventrículo izquierdo (FEVI) del 57%. Tras estos hallazgos fue valorado por el Servicio de Cardiología donde se sugirió el diagnóstico de discinesia apical transitoria (miocardiopatía de takotsubo),

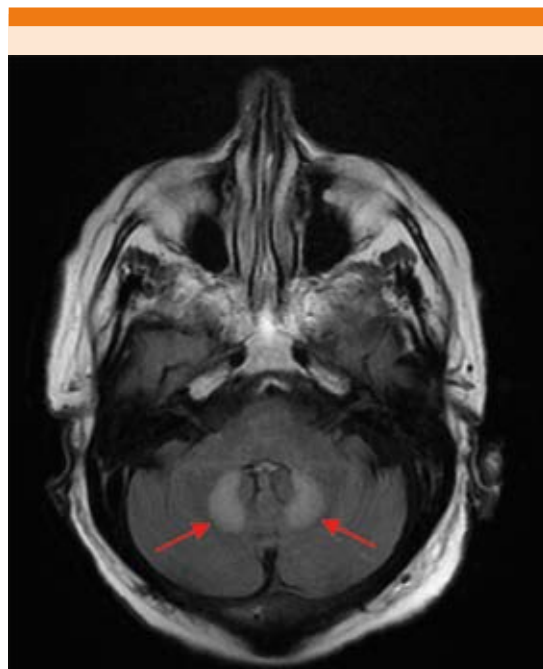


Figura 1. Resonancia magnética cerebral: edema transitorio sin efecto masa en ambos núcleos dentados cerebelosos.

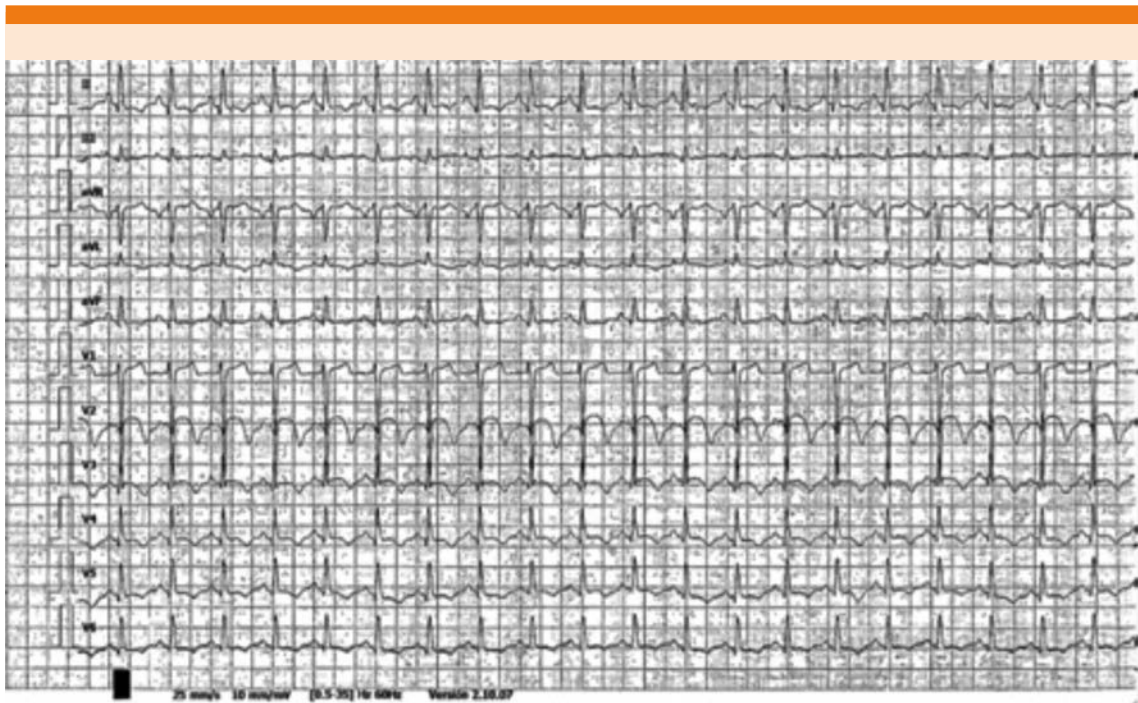


Figura 2. Electrocardiograma que muestra T negativas en precordiales.

se inició tratamiento con beta bloqueadores y se repitió el ecocardiograma transtorácico a los 5 días con clara disminución de las alteraciones de la contractilidad segmentaria, persistiendo leve discinesia muy localizada a nivel apical y manteniendo una FEVI conservada.

DISCUSIÓN

La neurotoxicidad por metronidazol puede causar manifestaciones del sistema nervioso central, como crisis epilépticas o síndrome cerebeloso, o del sistema nervioso periférico, como la neuropatía sensitiva o autonómica.¹⁻⁶ Suele afectar a pacientes en la sexta y séptima décadas de la vida. La dosis requerida para provocar esta toxicidad se desconoce, aunque son posibles factores de riesgo la duración del tratamiento, la dosis total acumulada y la coexistencia de disfunción hepática.^{1,2,7,8} La patogénesis de la

neurotoxicidad por metronidazol no se conoce con exactitud, aunque se cree que el edema vasogénico es el causante de las lesiones cerebelosas. El estudio con resonancia magnética cerebral es decisivo para el diagnóstico, ya que generalmente muestra lesiones hiperintensas sin efecto masa, simétricas y bilaterales en T2 localizadas en los núcleos dentados cerebelosos, el mesencéfalo, la protuberancia dorsal y en el cuerpo calloso.^{2,8} El estudio de los síntomas neuropáticos debe complementarse con la realización de un electroneurograma. Es característico el alivio de los síntomas y la reversibilidad de las lesiones en la resonancia magnética tras la interrupción del fármaco.^{9,10} Sin embargo, no siempre coincide la mejoría clínica con la radiológica, pudiendo persistir la neuropatía durante semanas.^{1,2} Incluso, se han descrito pacientes con un desenlace fatal en los que se especula que influyó la demora en suspender el metroni-

dazol a pesar de haber comenzado los síntomas neurológicos.² Hay casos publicados en los que coinciden en el tiempo de los síntomas del sistema nervioso central y periférico, apareciendo inicialmente el síndrome cerebeloso con ataxia y disartria seguidos de la neuropatía periférica, que puede persistir durante semanas tras el rápido alivio de la clínica del sistema nervioso central al suspender el fármaco.¹

Por otra parte, la miocardiopatía por estrés, también denominada takotsubo o corazón roto, es un síndrome de aturdimiento miocárdico, precipitado por situaciones de estrés agudo asociado con liberación suprafisiológica de catecolaminas y la hiperactividad del sistema nervioso simpático.¹¹ Puede conllevar disfunción ventricular izquierda severa, característicamente reversible y de muy buen pronóstico. Los pacientes comúnmente tienen dolor torácico y elevación del ST en el ECG, pero la arteriografía coronaria no demuestra lesiones significativas.¹² Afecta con mayor frecuencia a mujeres posmenopáusicas y es raro en varones, a diferencia de nuestro caso.¹¹ Los factores precipitantes de esta miocardiopatía son el estrés emocional agudo, el ejercicio intenso, cirugía y enfermedades médicas, como neumonía, hipoglucemia o trastornos neurológicos que incluyen hemorragia subaracnoidea, ictus o epilepsia.¹² En nuestro paciente la afectación cardíaca estuvo precipitada por la afectación neurológica sin alteración de las enzimas de daño miocárdico ni síntomas que sugirieran enfermedad cardíaca. No hay acuerdo respecto al tratamiento farmacológico, aunque los betabloqueadores son los más prescritos. El alivio de la discinesia ocurre en la mayoría de los pacientes en un mes aproximadamente, por lo que el pronóstico es favorable.¹¹

CONCLUSIONES

La neurotoxicidad por metronidazol es un raro efecto adverso que puede producir este

antibiótico, es característico el alivio clínico y radiológico al interrumpirlo. Nuestro caso se asocia con la miocardiopatía de takotsubo por el estrés provocado por la afectación neurológica.

REFERENCIAS

1. Retamal-Riquelme E, Soto-San Martín H, Vallejos-Castro J, Galdames-Poblete D. Reversible neurotoxicity secondary to metronidazole. Report of one case. *Rev Med Chile* 2014; 142: 386-390.
2. Hobbs K, Stern-Nezer S, Buckwalter MS, Fischbein N, Finley-Caulfield A. Metronidazole-induced encephalopathy: not always a reversible situation. *Neurocrit Care* 2015; 22 (3): 429-36. doi: 10.1007/s12028-014-0102-9.
3. Ueno T, Ito M, Arai A, Suzuki C, Tomiyama M. Convulsive seizures caused by metronidazole-induced encephalopathy. *Postgrad Med J* 2019; 95 (1122): 217. doi: 10.1136/postgradmedj-2018-136353.
4. Cheema MA, Salman F, Ullah W, Zain MA. Garbled speech: a rare presentation of metronidazole-induced neurotoxicity. *BMJ Case Rep* 2019; 12 (3): e227804. <http://dx.doi.org/10.1136/bcr-2018-227804>.
5. Agah E, Habibi A, Naderi H, Tafakhori A. Metronidazole-induced neurotoxicity presenting with sudden bilateral hearing loss, encephalopathy, and cerebellar dysfunction. *Eur J Clin Pharmacol* 2017; 73 (2): 249-250. doi: 10.1007/s00228-016-2147-5.
6. Vivas LLY, Gold WL, Mandell DM, Wu PE. An 82-year-old man with ataxia and dysarthria. *CMAJ* 2016; 188 (17-18): 1251-1254. doi: 10.1503/cmaj.150573.
7. Ricci L, Motolese F, Tombini M, Lanzone J, Rea R, Di Matteo F, et al. Metronidazole encephalopathy EEG: A case report with systematic review of the literature. *Brain Sci* 2020; 10 (4): 227. doi: 10.3390/brainsci10040227.
8. Sevy A, Moyse E, Million M, Battaglia F. Central and peripheral neurotoxicity of metronidazole after treatment for brain abscess. *Acta Neurochir (Wien)* 2011; 153: 2491-2492. doi: 10.1007/s00701-011-1102-6.
9. AlDhaleei W, AlMarzooqi A, Gaber N. Reversible metronidazole-induced neurotoxicity after 10 weeks of therapy. *CMAJ* 2018; 190 (32): E961. doi: 10.1136/bcr-2017-223463.
10. Lefkowitz A, Shadowitz S. Reversible cerebellar neurotoxicity induced by metronidazole. *CMAJ* 2018; 190 (32): E961. doi: 10.1503/cmaj.180231.
11. Potu KC, Raizada A, Gedela M, Stys A. Takotsubo cardiomyopathy (broken-heart syndrome): A short review. *SD Med* 2016; 69 (4): 169-71.
12. García E, Restrepo G, Cubides CA, Múnera AG, Aristizábal D. Stress cardiomyopathy (Takotsubo): case presentation and literature review. *Rev Colomb Cardiol* 2006; 13 (1): 31-38.