

Fibrosis de médula ósea asociada con adenocarcinoma metastásico de pulmón

Bone marrow fibrosis associated to metastatic pulmonary adenocarcinoma.

Carlos Cruz-Castillo,¹ Hiralda Beatriz Sánchez-Ambrocio,¹ Ariel Job Díaz-Sánchez,³ Aurea Escobar-España²

Resumen

ANTECEDENTES: La fibrosis de la médula ósea se caracteriza por el aumento de la deposición de fibras de reticulina y, en algunos casos, fibras de colágeno. Hay una serie de trastornos hematológicos y no hematológicos que están asociados con el aumento de la fibrosis de la médula ósea. El cáncer de pulmón de células no pequeñas representa el 85% de todos los casos de cáncer de pulmón. La metástasis ósea es una de las complicaciones más comunes entre los supervivientes de cáncer de pulmón. Algunos pacientes con metástasis óseas pueden sufrir fractura patológica, compresión de la médula espinal o hipercalcemia maligna.

CASO CLÍNICO: Paciente masculino de 57 años de edad, con antecedente de diabetes mellitus y tabaquismo, que cursó con cuadro clínico de lumbalgia de cuatro meses de evolución, a su ingreso tenía hipercalcemia, lesión renal aguda, anemia y lesiones osteolíticas. Se realizó abordaje diagnóstico de hipercalcemia de origen neoplásico.

CONCLUSIONES: Se realizó el abordaje de un paciente con alta sospecha de mieloma múltiple, sin poder establecer ese diagnóstico, por lo que se solicitó biopsia de cresta iliaca y estudio tomográfico, que documentaron fibrosis de la médula ósea asociada con adenocarcinoma pulmonar metastásico.

PALABRAS CLAVE: Hipercalcemia; adenocarcinoma; fibrosis de médula ósea.

Abstract

BACKGROUND: Bone marrow fibrosis is characterized by increased deposition of reticulin fibers and, in some cases, collagen fibers. There is a series of hematological and non-hematological disorders that are associated with an increase in bone marrow fibrosis. Non-small cell lung cancer represents 85% of all cases of lung cancer. Bone metastasis is one of the most common complications among lung cancer survivors. Some patients with bone metastases may suffer pathological fracture, compression of the spinal cord or malignant hypercalcemia.

CLINICAL CASE: A 57-year-old male patient with a history of diabetes mellitus and smoking, who presented with a clinical picture of low back pain of 4 months of evolution; at admission he had hypercalcemia, acute kidney injury, anemia and osteolytic lesions. A diagnostic approach of hypercalcemia of neoplastic origin was made.

CONCLUSIONS: The approach of a patient with high suspicion of multiple myeloma was carried out, without being able to establish that diagnosis, for which reason an iliac crest biopsy and tomographic study were requested, documenting bone marrow fibrosis associated with metastatic pulmonary adenocarcinoma.

KEYWORDS: Hypercalcemia; Adenocarcinoma; Bone marrow fibrosis.

¹ Residentes de Medicina Interna.

² Residente de Anatomía Patológica. Hospital General de México Dr. Eduardo Liceaga, Ciudad de México.

³ Médico pasante de servicio social, Universidad Autónoma del Estado de México, México.

Recibido: 28 de julio 2020

Aceptado: 3 de mayo 2021

Correspondencia

Carlos Cruz Castillo
solcarnew1218@gmail.com

Este artículo debe citarse como: Cruz-Castillo C, Sánchez-Ambrocio HB, Díaz-Sánchez AJ, Escobar-España A. Fibrosis de médula ósea asociada con adenocarcinoma metastásico de pulmón. Med Int Méx 2022; 38 (5): 1100-1106.

ANTECEDENTES

La fibrosis de la médula ósea se caracteriza por el aumento de la deposición de fibras de reticulina y, en algunos casos, fibras de colágeno. El aumento de la tinción de reticulina (fibrosis de reticulina) se asocia con muchas afecciones benignas y malignas, mientras que el aumento de la tinción de tricromo (fibrosis de colágeno) es particularmente prominente en etapas tardías de enfermedades mieloproliferativas graves o después de metástasis tumorales en la médula ósea. La mayor parte de los trastornos con aumento de las fibras estromales de la médula ósea se asocian con anomalías en el número, función o ambos de los megacariocitos y las plaquetas. Las citocinas de los megacariocitos y las plaquetas parecen ser necesarias para que se produzca fibrosis. El factor de crecimiento derivado de plaquetas, un potente estimulador del crecimiento de fibroblastos que se encuentra en los megacariocitos y las plaquetas, fue una de las primeras citocinas propuestas como causa potencial de fibrosis de la médula ósea. También existe contribución del factor de crecimiento transformante β (TGF- β) en la producción de tejido fibrótico de médula ósea. El TGF- β es una proteína que se activa mediante ambientes ácidos o proteasas, encontrándose en megacariocitos y plaquetas y cuando se activa es un potente estimulador de la síntesis de colágeno de fibroblastos.^{1,2}

La incidencia y mortalidad mundial por cáncer de pulmón fue de 1.6 millones en 2012, lo que la convierte en la principal causa de muerte por cáncer. El cáncer de pulmón de células no pequeñas representa aproximadamente el 85% de todos los casos de cáncer de pulmón. Esta enfermedad afecta principalmente a hombres de 55 a 65 años. La supervivencia es baja, con supervivencia general a 5 años del 58, 35, 10 y 2% en las enfermedades en estadios I, II, III y IV, respectivamente. El porcentaje de metástasis ósea en pacientes con cáncer de pulmón es del

20 al 40%. Estos pacientes a menudo tienen una disminución drástica de la calidad de vida debido al dolor y las limitaciones físicas. Algunos pacientes con metástasis óseas pueden sufrir eventos relacionados con el esqueleto, es decir, fractura patológica, compresión de la médula espinal e hipercalcemia maligna.^{3,4,5}

Las células cancerígenas de pulmón invaden el hueso e inducen un ciclo vicioso, expresan integrinas y el receptor de quimiocinas C-X-C tipo 4 (CXCR4) entra en contacto con la matriz ósea, luego las células tumorales producen interleucina 6 (IL-6), IL-8, IL-11, proteína relacionada con la hormona paratiroidea (PTHrP), factor de necrosis tumoral α (TNF- α) y otras moléculas para activar la osteoclastogénesis. Los osteoclastos activados liberan metaloproteinasas de matriz, catepsina K para degradar la matriz extracelular. La PTHrP puede unirse a las células del revestimiento osteoblástico, liberar el ligando RANK de la citocina osteoclastogénica (RANKL) y disminuir el receptor de señuelo RANKL, la osteoproteína y, por tanto, puede aumentar la actividad osteoclástica.^{5,6,7}

Comunicamos el hallazgo de mielofibrosis asociado con adenocarcinoma pulmonar en un paciente que ingresó por hipercalcemia maligna.

CASO CLÍNICO

Paciente masculino de 57 años de edad, desempleado, de la Ciudad de México, con antecedentes de diabetes mellitus tipo 2 en tratamiento con hipoglucemiantes orales, sin tamización de complicaciones microvasculares, tabaquismo actualmente suspendido con índice tabáquico de 5.5 cajetillas/año. El paciente había acudido al servicio de urgencias por padecer dolor en la región lumbar derecha de cuatro meses de evolución, tipo opresivo de moderada intensidad, sin predominio de horario, persistente, indicando tratamiento con analgésicos y

egresado a domicilio con leve mejoría. El dolor progresó hasta tener limitación de la deambulación, agregándose astenia, adinamia, pérdida ponderal del 10% y dolor óseo generalizado.

Acudió nuevamente al servicio de urgencias, donde se decidió su hospitalización por persistencia de los síntomas, además de documentar hipercalcemia corregida de 14.49 mg/dL, fósforo 3.7 mg/dL, potasio 4.0 mEq/L, ácido úrico 6.2 mg/dL, creatinina sérica 1.13 mg/dL, hemoglobina 11.80 g/dL, patrón normocítico normocrómico, contando con electrocardiograma sin alteraciones. Durante su estancia hospitalaria, se localizó dolor en la cadera derecha de alta intensidad, se indicó analgesia, el paciente respondió parcialmente a la administración de derivados de opioides, así como manejo con soluciones cristaloides. En términos clínicos, no se encontraron adenomegalias ni visceromegalias, con estertores subcrepitantes en ambas regiones infraescapulares. La serie ósea metastásica evidenció lesiones líticas en el cráneo y en las crestas iliacas, así como patrón retículo nodular en ambos hemitórax. La medición de paratohormona (PTH) fue de 13.2 pg/mL, vitamina D 9.79 ng/mL y electroforesis de proteínas, los cuales no fueron concluyentes para gammapatía monoclonal o hiperparatiroidismo primario. La medición de calcio urinario en 24 horas fue menor a 1000 mg. Además, se encontró antígeno prostático específico de 0.54 ng/mL, beta 2 microglobulina 0.29 mg/L, proteína Bence Jones séricas; cadena lambda de 4.05 g/dL y cadena kappa 5.53 g/dL, deshidrogenosa láctica 1984 U/L, fosfatasa alcalina 688 U/L. Se realizó aspirado de médula ósea en dos ocasiones con muestra inadecuada. En la tomografía de extensión de identificaron hallazgos en relación con actividad tumoral metastásica por múltiples lesiones líticas y otra dominante clival parasagital derecha que se extendía al cóndilo. Se encontraron datos en relación con neoplasia pulmonar asociada con linfangitis

carcinomatosa, con depósitos secundarios en ambos pulmones y mediastinal, asimismo, se evidenciaron lesiones hepáticas (**Figuras 1 y 2**). La biopsia de cresta iliaca derecha (incisional) identificó infiltración por neoplasia de aspecto epitelial, acompañada de reacción desmoplásica. La lesión tenía patrones glandular, micropapilar y difuso. Las células que componían a la lesión eran grandes, con citoplasma amplio, eosinófilo, núcleos pleomórficos, con cromatina grumosa con marginación a la periferia (**Figura 3**). Se identificaron escasos depósitos finos de hemosiderina. La tinción de retículo fue positiva para abundantes fibras de reticulina con abundantes entrecruzamientos (**Figura 4**). Se concluyó el diagnóstico de hemosiderosis grado I y fibrosis de médula ósea grado IV. La inmunohistoquímica reportó napsina positivo débil en células neoplásicas, melan-A negativo, concluyente para adenocarcinoma pulmonar metastásico CK7 positivo y TTF-1 positivo. Se continuó tratamiento con soluciones cristaloides

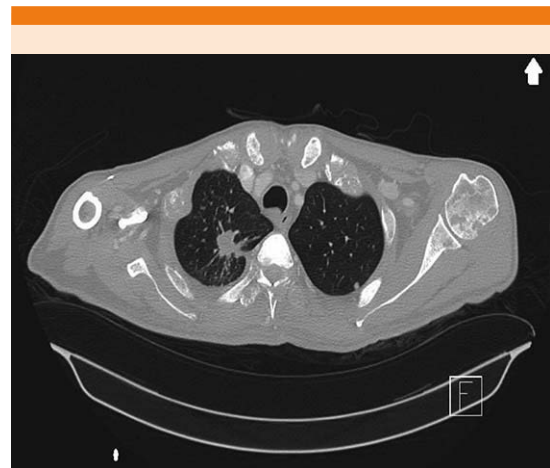


Figura 1. Corte transversal de tomografía de tórax de alta resolución (TAC AR). En el lado derecho se observa una imagen localizada en el segmento apical, de morfología ovoide, de contornos espiculados, con cola pleural de aspecto sólido con dimensiones de 19.4 x 16.2 x 24.2 mm.

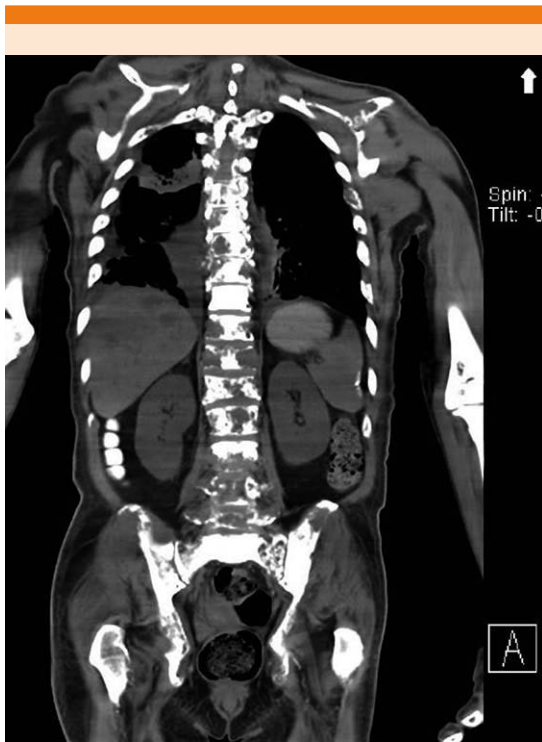

Figura 2. Corte coronal de TAC. Se observa hígado con múltiples imágenes de distribución difusa, ovoides, con realce con el medio de contraste, las de mayores dimensiones en segmentos I y IV. Actividad tumoral metastásica ósea por múltiples lesiones líticas en la columna vertebral y la pelvis.

y bisfosfonato, se refirió al paciente al servicio de oncología.

DISCUSIÓN Y CONCLUSIONES

La hipercalcemia es un trastorno común, que representa el 0.6% de todos los ingresos médicos. Del 20 al 30% de todos los casos de cáncer se verán afectados por hipercalcemia. La prevalencia anual estimada de todos los cánceres es del 1.4 al 2.4%; es cuatro veces más común en el estadio IV. La supervivencia de los pacientes con hipercalcemia asociada con malignidad es de solo 2 a 6 meses desde el inicio de la

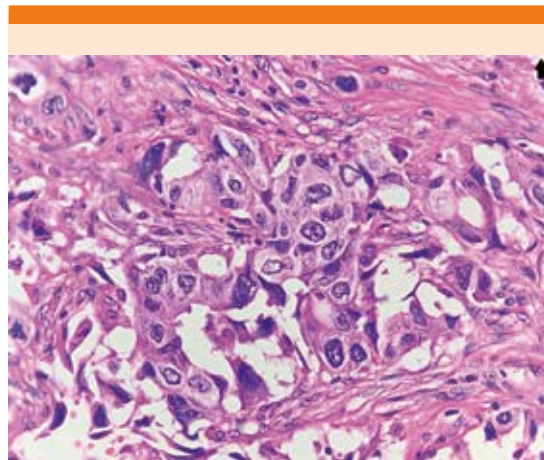


Figura 3. Fotomicrografía con aumento 40X, tinción hematoxilina y eosina. Vista panorámica de un corte de médula ósea en donde se identifican trabéculas óseas residuales y espacios vasculares. Se observa aumento de la celularidad a expensas de una proliferación ajena a la población medular de aspecto epitelial compatible con metástasis, estas células se encuentran en el intersticio formando pequeños nidos y en espacios vasculares. Además, hay depósito de tejido conjuntivo denso intersticial.

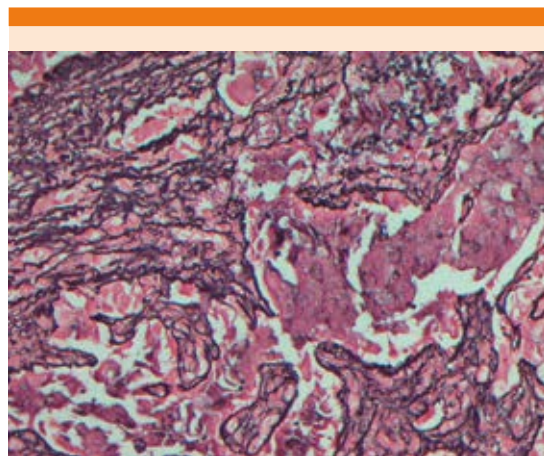


Figura 4. Fotomicrografía con aumento 40X, tinción retículo. Se evidencia el aumento del componente de fibras reticulares, que están engrosadas y se intersectan unas con otras, asimismo se encuentran rodeando los nidos de células metastásicas.

hipercalcemia. Los mecanismos que explican la hipercalcemia debido a malignidad se deben a la secreción de PTHrP, metástasis osteolíticas y expresión de 1 alfa hidroxilasa. Los síntomas típicos incluyen náuseas, vómitos, estreñimiento, dolor abdominal, anorexia, pérdida de peso, dolor óseo, poliuria, fatiga y debilidad. El tratamiento oportuno está indicado en pacientes sintomáticos o con concentraciones totales de calcio sérico superiores a 14 mg/dL debido al riesgo de arritmias y coma.⁷⁻¹¹ En este caso se ingresó al paciente principalmente por hipercalcemia, sin contar con protocolo de estudio, con antecedentes de diabetes y tabaquismo, documentando datos clínicos y bioquímicos en relación con hipercalcemia maligna.

La evaluación inicial de un paciente con hipercalcemia debe incluir una historia clínica completa y exploración física. Debe centrarse en los signos y síntomas asociados de hipercalcemia mencionados anteriormente. La hipercalcemia incidental puede ser la primera manifestación de una neoplasia maligna no diagnosticada. El siguiente paso es obtener concentraciones de calcio sérico, PTH intacta, creatinina y recolección de orina de 24 horas para determinar calcio y creatinina. La orina de 24 horas puede ayudar a descartar otras causas de hipercalcemia. Las concentraciones de PTH actuarán como una bifurcación en el camino del diagnóstico: en un paciente con PTH alta, el diagnóstico más probable es el hiperparatiroidismo primario. En un paciente con PTH baja, el diagnóstico más probable es hipercalcemia maligna y debe buscarse la evaluación de una neoplasia. Los pacientes con PTH baja deben verificar su concentración de PTHrP para evaluar la hipercalcemia maligna humoral. Si la PTHrP es normal, pueden evaluarse las concentraciones de 1,25-dihidroxivitamina D y 25-hidroxivitamina D para ayudar a diagnosticar otras formas de hipercalcemia maligna.¹² Ante esta situación en nuestro abordaje encontramos concentraciones de PTH en el límite

inferior bajo, sin contar con concentraciones de PTHrP, con concentraciones bajas de vitamina D, sin concluir aún el diagnóstico.

Se sabe que los tumores malignos comúnmente asociados con la hipercalcemia incluyen cáncer de pulmón (26-28%), mama (24-26%), células renales (4-6%), así como los carcinomas de células escamosas de cabeza y cuello (5-7%), tumores gastrointestinales (4-5 %), mieloma múltiple (5-8 %) y linfoma (4-5%). Las neoplasias malignas que más comúnmente demuestran afectación ósea osteolítica asociada con hipercalcemia son mieloma múltiple y el cáncer de mama. El mieloma múltiple es la segunda neoplasia hematológica más común (después del linfoma), y su espectro de rasgos característicos es ampliamente conocido por el acrónimo CRAB (hipercalcemia, insuficiencia renal, anemia y lesiones óseas).^{13,14} Nuestro paciente cumplió con criterios CRAB, solicitando marcadores bioquímicos para documentarlo, los cuales fueron negativos, por tanto, se realizó aspirado de médula ósea con muestras inadecuadas, solicitando la realización de biopsia de cresta iliaca incisional y en espera de los resultados de ésta, se realizó estudio tomográfico en el que se identificó una neoplasia pulmonar metastásica estadio IV. Al obtener reporte de biopsia se identificó adenocarcinoma pulmonar metastásico y fibrosis de la médula ósea como hallazgo. Por lo que se documentó la asociación de esta fibrosis con proceso metastásico.

En la evaluación particular de este paciente se buscó de manera intencionada conocer los factores de pronóstico ya establecidos en relación con el cáncer pulmonar metastásico.

Un estudio retrospectivo de 661 pacientes con cáncer de pulmón de células no pequeñas mostró la existencia de metástasis ósea en el 57.7% de los casos al momento del diagnóstico, asociada con una mediana de supervivencia general de 9.5

meses. En esta serie, se detectó metástasis ósea osteolítica en el 74.3% de los pacientes, mientras que los patrones mixtos (14.3%) y osteoblásticos (11.4%) fueron mucho menos comunes. Se han investigado varios marcadores para la predicción de metástasis ósea en pacientes en etapa temprana. Más tarde, se realizó otro estudio de inmunohistoquímica en 105 muestras de cáncer de pulmón de células no pequeñas en etapa III; se incluyeron cuatro marcadores implicados: BSP (sialoproteína ósea), CXCR-4, osteopontina y proteína morfogenética ósea 4 (BMP4) en un modelo molecular, establecido por regresión logística multivariada y luego validado de forma prospectiva. El modelo exhibió sensibilidad de predicción del 85.7% y especificidad del 66.7%. Curiosamente, la concentración de PTH-rP superior a 150 pmol/L se asoció con hipercalcemia y se correlacionó significativamente con la incidencia de metástasis ósea (71.4%) y la disminución de la supervivencia media (1.4 meses). La metástasis ósea indica una supervivencia deficiente en los estudios de cohorte basados en la población. En pacientes con adenocarcinoma de pulmón y metástasis óseas sincrónicas, los parámetros óseos, sarcopenia y metabólicos son predictores de supervivencia global deficiente independientemente de los factores de pronóstico comunes. La quimioterapia combinada con radioterapia es la terapia principal, complementada con bisfosfonatos. Además de la terapia oncológica, se sugiere el tratamiento de apoyo contra las metástasis óseas, el incremento muscular y el metabolismo energético son esenciales para mejorar el pronóstico.¹⁵⁻¹⁹

Por último, existen múltiples enfermedades asociadas con fibrosis de la médula ósea, entre las que se incluyen trastornos hematológicos y no hematológicos. No se cuenta con publicaciones en relación con este caso, por lo que es necesario realizar una revisión en relación con el abordaje diagnóstico de hipercalcemia de origen neoplásico con insistencia en el adenocarcinoma

pulmonar metastásico como diagnóstico diferencial de mieloma múltiple.

REFERENCIAS

1. Zahr AA, Salama ME, Carreau N, Tremblay D, Verstovsek S, Mesa R, et al. Bone marrow fibrosis in myelofibrosis: Pathogenesis, prognosis and targeted strategies. *Hematologica* 2016; 101 (6): 660-71. doi: 10.3324/haematol.2015.141283.
2. Kuter DJ, Bain B, Mufti G, Bagg A, Hasserjian RP. Bone marrow fibrosis: Pathophysiology and clinical significance of increased bone marrow stromal fibers. *Br J Haematol* 2007; 139 (3): 351-62. doi: 10.1111/j.1365-2141.2007.06807.x.
3. Smith RA, Manassaram-Baptiste D, Brooks D, Doroshenko M, Fedewa S, Saslow D, et al. Cancer screening in the United States, 2015: A review of current American Cancer Society guidelines and current issues in cancer screening. *CA Cancer J Clin* 2015; 65 (1): 30-54. doi: 10.3322/caac.21261.
4. Lee JJK, Park S, Park H, Kim S, Lee J, Lee J, et al. Tracing oncogene rearrangements in the mutational history of lung adenocarcinoma. *Cell* 2019; 177 (7): 1842-1857.e21. <https://doi.org/10.1016/j.cell.2019.05.013>
5. Lang J, Zhao Q, He Y, Yu X. Bone turnover markers and novel biomarkers in lung cancer bone metastases. *Biomarkers* 2018; 23 (6): 518-26. doi: 10.1080/1354750X.2018.1463566.
6. Goltzman D. Nonparathyroid hypercalcemia. *Front Horm Res* 2018; 51: 77-90. doi: 10.1159/000491040.
7. Chang WTW, Radin B, McCurdy MT. Calcium, magnesium, and phosphate abnormalities in the emergency department. *Emerg Med Clin North Am* 2014; 32 (2): 349-66. doi: 10.1016/j.emc.2013.12.006.
8. Turner JJO. Hypercalcaemia - Presentation and management. *Clin Med* 2017; 17 (3): 270-3. <https://doi.org/10.7861%2Fclinmedicine.17-3-270>.
9. Szymanski JJ, Otrrock ZK, Patel KK, Scott MG. Incidence of humoral hypercalcemia of malignancy among hypercalcemic patients with cancer. *Clin Chim Acta* 2016; 453: 190-3. <http://dx.doi.org/10.1016/j.cca.2015.12.017>.
10. Goldner W. Cancer-related hypercalcemia. *J Oncol Pract* 2016; 12 (5): 426-32. DOI: 10.1200/JOP.2016.011155
11. Rosner MH, Dalkin AC. Onco-nephrology: The pathophysiology and treatment of malignancy-associated hypercalcemia. *Clin J Am Soc Nephrol* 2012; 7 (10): 1722-9. doi: 10.2215/CJN.02470312.
12. Zagzag J, Hu MI, Fisher SB, Perrier ND. Hypercalcemia and cancer: Differential diagnosis and treatment. *CA Cancer J Clin* 2018; 68 (5): 377-86. doi: 10.3322/caac.21489.
13. Santarpia L, Koch CA, Sarlis NJ. Hypercalcemia in cancer patients: Pathobiology and management. *Horm Metab Res* 2010; 42 (3): 153-64. doi: 10.1055/s-0029-1241821.

14. Filho AGO, Carneiro BC, Pastore D, Silva IP, Yamashita SR, Consolo FD, et al. Whole-body imaging of multiple myeloma: Diagnostic criteria. *Radiographics* 2019; 39 (4): 1077-97. <https://doi.org/10.1148/rg.2019180096>.
15. D'Oronzo S, Brown J, Coleman R. The role of biomarkers in the management of bone-homing malignancies. *J Bone Oncol* 2017; 9: 1-9. <http://dx.doi.org/10.1016/j.jbo.2017.09.001>.
16. Kang EJ, Lee SY, Kim HJ, Min KH, Hur GY, Shim JJ, et al. Prognostic factors and skeletal-related events in patients with small cell lung cancer with bone metastases at the time of diagnosis. *Oncology* 2016; 90 (2): 103-11. doi: 10.1159/000442949.
17. Ulas A, Bilici A, Durnali A, Tokluoglu S, Akinci S, Silay K, et al. Risk factors for skeletal-related events (SREs) and factors affecting SRE-free survival for nonsmall cell lung cancer patients with bone metastases. *Tumour Biol* 2016; 37 (1): 1131-40. doi: 10.1007/s13277-015-3907-z.
18. Zhang L, Gong Z. Clinical characteristics and prognostic factors in bone metastases from lung cancer. *Med Sci Monit* 2017; 23: 4087-94. doi: 10.12659/msm.902971.
19. Chambard L, Girard N, Ollier E, Rousseau JC, Duboeuf F, Carlier MC, et al. Bone, muscle, and metabolic parameters predict survival in patients with synchronous bone metastases from lung cancers. *Bone* 2018; 108: 202-9. doi: 10.1016/j.bone.2018.01.004.

AVISO PARA LOS AUTORES

Medicina Interna de México tiene una nueva plataforma de gestión para envío de artículos. En: www.revisionporpares.com/index.php/MIM/login podrá inscribirse en nuestra base de datos administrada por el sistema *Open Journal Systems* (OJS) que ofrece las siguientes ventajas para los autores:

- Subir sus artículos directamente al sistema.
- Conocer, en cualquier momento, el estado de los artículos enviados, es decir, si ya fueron asignados a un revisor, aceptados con o sin cambios, o rechazados.
- Participar en el proceso editorial corrigiendo y modificando sus artículos hasta su aceptación final.