Caso clínico
Med Int Méx 2022; 38 (5): 1107-1112.

https://doi.org/10.24245/mim.v38i5.4593

Síndrome de Opalski por lesión bulbar

Opalski's syndrome due to bulbar lesion.

Juan Carlos Plata-Corona,[1] José Aurelio Cerón-Morales,[2] Emilce de Lourdes Fernández-Campos[3]

Resumen

ANTECEDENTES: Entre los síndromes alternos del tallo cerebral está la variante de Opalski, que es de origen vascular en la mayoría de los casos.

CASO CLÍNICO: Paciente masculino de 28 años, que manifestó disfagia, disartria, diplopía, náusea, vómito, vértigo, cefalea occipital pulsátil y hemiparesia izquierda; la resonancia magnética evidenció una lesión bulbar dorsolateral izquierda con extensión caudal, se estableció el diagnóstico de síndrome bulbar lateral variante Opalski.

CONCLUSIONES: Los síntomas y signos del síndrome de Opalski son decisivos para el diagnóstico. Debido a que es una condición clínica que puede poner en peligro la vida, se sugiere tener vigilancia estrecha.

PALABRAS CLAVE: Infarto cerebral; síndrome bulbar lateral; síndrome de Wallenberg.

Abstract

BACKGROUND: The Opalski variation can be found among the alternative brainstem syndromes, being of vascular etiology in most of cases.

CLINICAL CASE: A 28-year-old male patient started with difficulty in swallowing, dysarthria, diplopia, nausea, vomiting, vertigo, throbbing occipital headache, and left hemiparesis. Magnetic resonance showed a left dorsolateral bulbar lesion with caudal extension. Opalski's syndrome was diagnosed.

CONCLUSIONS: The symptoms and signs that can be attributed to the Opalski's syndrome are crucial for its diagnosis. Opalski's syndrome is a clinical condition that could be life threatening, close monitoring is recommended.

KEYWORDS: Stroke; Lateral bulbar syndrome; Wallenberg syndrome.

[1] Médico residente de Medicina Interna.
[2] Médico neurólogo y terapista endovascular.
[3] Médico pasante de servicio social.
Hospital General Zona sur Dr. Eduardo Vázquez Navarro, Puebla, México.

Recibido: 29 de julio 2020

Aceptado: 16 de junio 2021

Correspondencia
Juan Carlos Plata Corona
juancarlosplatacorona3@gmail.com

Este artículo debe citarse como: Plata-Corona JC, Cerón-Morales JA, Fernández-Campos EL. Síndrome de Opalski por lesión bulbar. Med Int Méx 2022; 38 (5): 1107-1112.

ANTECEDENTES

Entre los síndromes alternos del tallo cerebral, el síndrome de Opalski, considerado una variante rara del síndrome de Wallenberg, y con apenas pocos casos comunicados en la bibliografía mexicana, se distingue de los otros síndromes de tallo por hemiplejía o hemiparesia ipsilateral a la lesión bulbar.[1] El síndrome de Wallenberg o infarto bulbar lateral es el síndrome vascular más frecuente de la circulación posterior, que desencadena un cuadro clínico caracterizado por daño de la porción lateral del bulbo donde las estructuras afectadas son la rama espinal del trigémino, la vía espinotalámica, el núcleo ambiguo del vago, el pedúnculo cerebeloso inferior y las fibras simpáticas descendentes.[2] Se genera por la oclusión de la arteria cerebelosa posteroinferior de una de las arterias vertebrales intracraneales que al afectar la zona superior de la médula espinal en la región posterolateral del bulbo, lleva a la aparición de síntomas, como hipoestesia facial ipsilateral, hipoestesia hemicorporal contralateral, pérdida del reflejo nauseoso, disfagia, ronquera y disartria, pérdida ipsilateral de la coordinación, vértigo, náuseas, vómito, nistagmo, síndrome de Horner ipsilateral y lateropulsión.[3,4]

En cuanto a la patogenia, han podido determinarse varias causas por medio de estudios de angiorresonancia cerebral y cervical y arteriografía convencional; entre éstas, el infarto de origen aterotrombótico corresponde al 44% de los casos, la disección de la arterial vertebral a un 22%, la enfermedad de pequeño vaso penetrante a un 18% y el evento cardioembólico a un 6.5%; debe tenerse en cuenta que, de acuerdo con el grupo etario, las incidencias cambian, ya que en pacientes menores de 50 años con traumatismo cervical, la disección arterial se vuelve más frecuente.[5,6,7]

A continuación se comunica el caso de un paciente joven con un cuadro de síndrome de Opalski por traumatismo cervical; se revisa la semiología del cuadro y la evolución del paciente.

CASO CLÍNICO

Paciente masculino de 28 años, trabajaba como chofer particular, fumador, bebedor social y consumidor frecuente de estimulantes análogos de anfetaminas (clobenzorex) con fines de aumentar su rendimiento laboral.

Inició su padecimiento posterior a torsión forzada del cuello y a la ingesta de clobenzorex, con diaforesis nocturna profusa, dificultad para la deglución, disartria, diplopía, cefalea occipital pulsátil con intensidad 8/10, no irradiada, sin modificación de patrón de dolor con cambios posturales, vértigo, náuseas y vómitos, dos horas después se agregó disminución de la fuerza muscular del hemicuerpo izquierdo con puntuación Daniels 3-5 simétrica e imposibilidad a la deambulación, sin pérdida del estado de alerta. Ese mismo día acudió con un médico particular quien solicitó estudios generales de laboratorio y tomografía de cráneo simple y contrastada, como resultados de relevancia se observaron leucocitos de 13.3 x 10^3/mL, neutrófilos totales 86.6%, neutrófilos en banda 27%, la tomografía se reportó sin anormalidades aparentes, por lo que fue referido a atención hospitalaria.

A su ingreso se encontró al paciente con parámetros vitales estables, hemiparesia izquierda, ptosis izquierda y dificultad para la deglución.

Se solicitaron estudios de laboratorio de control, biometría hemática, química sanguínea y electrólitos séricos, que se reportaron sin alteraciones; se realizó ecocardiograma transtorácico, que reportó fracción de eyección de ventrículo izquierdo (FEVI) del 77%, sin alteraciones valvulares, hipertensión arterial pulmonar, ni trombos intracavitarios, se solicitó interconsulta al servicio de neurología.

https://doi.org/10.24245/mim.v38i5.4593

Al ser valorado por el servicio de neurología se encontró con vértigo y nistagmo horizontal no agotable, hipoestesia facial izquierda, dificultad para la deglución, síndrome piramidal del hemicuerpo izquierdo, respuesta plantar extensora izquierda, síndrome sensitivo exteroceptivo hiperestésico hemicorporal izquierdo, lateralización indistinta de la marcha.

En la resonancia magnética en la secuencia T2 y FLAIR se observó una lesión bulbar dorsolateral izquierda correspondiente a infarto con extensión caudal. **Figuras 1, 2 y 3**

Se inicia tratamiento con anticoagulantes tipo cumarínicos y heparina de bajo peso molecular, posteriormente se cambió a antiagregante oral como terapia única; el paciente inició nutrición enteral a través de sonda nasogástrica 24 horas después de la hospitalización, 12 días después el paciente mostró mejoría progresiva de la fuerza

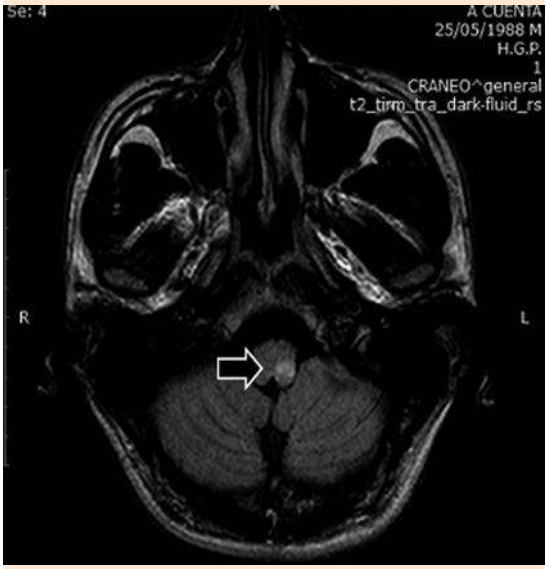

Figura 2. Resonancia magnética cerebral en secuencia T2, corte axial.

Figura 1. Resonancia magnética cerebral en secuencia T2, corte coronal.

Figura 3. Resonancia magnética cerebral en secuencia FLAIR, corte axial.

muscular y de la deglución, se decidió su alta sin eventualidades.

En el control subsecuente en consulta de neurología se encontró con buena evolución y con mejoría completa a los dos meses, continuando con la antiagregación por seis meses.

DISCUSIÓN

El síndrome de Wallenberg o síndrome bulbar lateral se produce por un infarto de la porción dorsal lateral del bulbo raquídeo que puede afectarlo en toda su extensión e incluso puede manifestarse de manera concomitante con infarto hemisférico cerebeloso posteroinferior. Fue descrito en 1895 por Adolf Wallenberg, neurólogo alemán, en un único paciente.[5]

El síndrome de Opalski es un síndrome vascular cerebral que se acepta como una variante del síndrome de Wallenberg. El síndrome de Opalski debe considerarse en condiciones en las que los síntomas típicos del infarto bulbar lateral se acompañan de hemiparesia ipsilateral.[8,9,10] Se manifiesta por oclusión o disección de la arteria vertebral o arteria cerebelosa posteroinferior, encargadas de irrigar la región bulbar lateral; los estudios acerca de los patrones de infartos medulares laterales encontraron que la causa más común de lesiones vasculares implicaba la arteria vertebral.[1,7]

Se han planteado diferentes hipótesis para explicar la hemiparesia o hemiplejía ipsilateral a la lesión bulbar: *1*. Lesión de fibras cortico-espinales que no se decusa en las pirámides. *2*. Extensión caudal del infarto y por consiguiente lesión de fibras cortico-espinales ya decusadas.[9-12] *3*. Hipotonía muscular por lesión de la vía espino-cerebelosa, siendo la más plausible la segunda, como lo demuestran algunos estudios por resonancia magnética con secuencias de tensor de difusión y anisotropía fraccional.[5]

Cuando existe hemiplejía ipsilateral asociada con síntomas de un síndrome bulbar lateral, corresponde con seguridad al síndrome de Opalski. La cefalea súbita acompañada de déficit focal debe ser indicativa de disección arterial hasta que se demuestre lo contrario.[13] Nuestro paciente se caracterizó por manifestar, posterior a realizar una rotación brusca del cuello, dolor cervical y cefalea occipital súbita asociada con síntomas bulbares (disfagia, vértigo, ataxia, hemiparesia ipsilateral, hemihipoestesia facial ipsilateral, ptosis y nistagmo), por lo que se sugiere la causa por disección de la arteria vertebral.

No todos los pacientes que cursan con síndrome de Opalski tienen afectación marcada de la funcionalidad y la debilidad evidenciada es leve, lo que permite su recuperación por medio de terapia de rehabilitación, como se observó en este caso, además, nuestro paciente recibió terapia de voz, con lo que se redujo la disartria y la disfagia.

Para un paciente sin disfunción gastrointestinal, la nutrición enteral debe comenzar dentro de las 24 horas posteriores a su ingreso para evitar otras consecuencias.[14] Nuestro paciente, al tener integridad del tubo gastrointestinal, recibió nutrición enteral por sonda nasogástrica 24 horas después de la hospitalización. Además de asegurar el aporte nutricio, la colocación de sonda nasogástrica ayuda a evitar complicaciones tempranas, como la broncoaspiración y neumonía secundaria, por ende, se hace imperativo plantear desde el ingreso de estos pacientes una vía alterna de alimentación a través de sonda naso u orogástrica o gastrostomía mientras se lleva a cabo la rehabilitación de la disfagia de forma paralela.[10]

No hay suficientes datos en la bibliografía sobre insuficiencia respiratoria en el síndrome de Opalski. Sin embargo, pueden observarse muertes súbitas por disautonomía e hipoventila-

https://doi.org/10.24245/mim.v38i5.4593

ción central en pacientes con infarto medular.[14] Nuestro paciente no manifestó disautonomías, ni necesidad de apoyo mecánico ventilatorio.

El síndrome de Opalski no solo desafía las nociones preformadas sobre la manifestación de infartos medulares laterales, sino que también nos ayuda a comprender cómo las diferentes alteraciones de la irrigación cerebral pueden conducir a manifestaciones clínicas modificadas.[8] **Cuadro 1**[8]

En términos clínicos, debe hacerse la distinción entre el síndrome de Opalski y el síndrome de Babinski-Nageotte, que se asocian con hemiplejía. En el síndrome de Opalski, la hemiplejía es ipsilateral debido a la extensión del infarto caudal que afecta las fibras corticoespinales después de la decusación piramidal. En el síndrome de Babinski-Nageotte hay hemiparesia contralateral porque la vía piramidal se ve afectada antes de la decusación.[8] En la mayoría de los casos, el diagnóstico se establece sobre la base de características clínicas y algunos autores incluso recomiendan retrasar la resonancia magnética cuando la manifestación es clásica. Sin embargo, los estudios han demostrado que la manifestación clásica no se ve la mayor parte del tiempo.[12] En nuestro paciente, a pesar de tener una manifestación clásica, se decidió tomar inmediatamente una resonancia magnética, que demostró en la secuencia T2 Y FLAIR la extensión del ictus hacia zonas caudales de la unión bulbo medular, lo que explicaría por qué tuvo afectación de la vía cortico-espinal; este hallazgo se correlaciona con lo reportado en otras publicaciones.

Casos como éste son infrecuentes, se hace necesario informar su incidencia y caracterizar su causa, así como su evolución clínica, para que esta información aporte conocimiento de las diversas formas de manifestación del ataque cerebrovascular.

CONCLUSIONES

La adecuada exploración neurológica y los estudios de imagen son esenciales para el diagnóstico del síndrome de Opalski. La principal característica del síndrome es la hemiparesia o hemiplejia ipsilateral al lado de la lesión, con lo que se establece el diagnóstico de la variante respecto a la forma clásica del síndrome de Wallenberg. Si bien este síndrome es rara vez visto, es una afección clínica que puede poner en peligro la vida, se sugiere tener vigilancia estrecha y, de ser posible, un seguimiento en una unidad de ictus.

REFERENCIAS

1. Guerrero GO, Araujo AB, Gómez PT, et al. Síndrome Opalski: reporte de caso. Acta Neurol Colomb 2011; 27: 172-6.
2. Cardinalli DP. Enfermedad vascular cerebral. Neurociencia aplicada: sus fundamentos 2007; 20-21.
3. García-García J, Ayo-Martín O, Segura T. Lateral medullary syndrome and ipsilateral hemiplegia (Opalski syndrome) due to left vertebral artery dissection. Arch Neurol 2009; 66: 1574-5. doi:10.1001/archneurol.2009.268.

Cuadro 1. Características clínicas de los diferentes síndromes bulbares

Características clínicas	Síndrome de Wallenberg	Síndrome de Opalski	Síndrome de Babinski Nageotte
Hipoestesia facial ipsilateral	Presente	Presente	Presente
Alteración motora-sensitiva	Hipoestesia contralateral	Hemiparesia ipsilateral	Hemiparesia contralateral
Disfagia y disartria	Presente	Presente	Presente
Vértigo	Presente	Presente	Presente
Síndrome de Horner ipsilateral	Presente	Presente	Presente
Nistagmo	Presente	Presente	Presente

4. Hoppe WA, Brunser RA, Cárcamo PD. Síndromes topográficos vasculares oclusivos. Tratado Neurología 2005; 5: 226.
5. Castro CE, Ortiz JM. Síndrome de Opalski, una variante del síndrome de Wallenberg: reporte de caso y revisión de la literatura. Acta Neurol Colomb 2017; 33: 182-7.
6. Kim HY, Koh SH, Lee KY, Lee YJ, et al. Opalski's syndrome with cerebellar in¬farction. J Clin Neurol 2006; 2: 276-8. doi: 10.3988/jcn.2006.2.4.276.
7. Bailon O, Garcia PY, Logak M, Timsit S. Opalski syndrome detected on DWI MRI: a rare lateral medullary infarction. Case report and review. Rev Neurol (Paris) 2011; 167: 177-80. doi: 10.1016/j.neurol.2010.07.020.
8. Pandey S, Batla A. Opalski's syndrome: a rare variant of lateral medullary syndrome. J Neurosci Rural Pract. 2013; 4: 102-4. doi: 10.4103/0976-3147.105642.
9. Kimura Y, Hashimoto H, Tagaya M, et al. Ipsilateral hemiplegia in a late¬ral medullary infarct opalski's syndrome. J Neuroimaging. 2003;13:83-4.
10. Aslanidis T, Chytas I, Kontos A, Giannakou-Peftoulidou M. Management of a patient with Opalski's syndrome in intensive care unit and mini review of the literature. Hippokratia 2012; 16: 373-4.
11. Nakamura S, Kitami M, Furukawa Y. Opalski syndrome: ipsilateral hemi¬plegia due to a lateral-medullary infarction. Neurology 2010; 75: 1658. doi: 10.1212/WNL.0b013e3181fb4479.
12. Parathan KK, Kannan R, Chitrambalam P, Kumar S, et al. A rare variant of Wallen¬berg's syndrome: Opalski syndrome. J Clin Diagn Res 2014; 8: MD05-6. doi: 10.7860/JCDR/2014/9547.4626.
13. Olesen J, Steiner TJ. The international classification of headache disor¬ders, 2nd ed. (ICDH-II). Neurol Neurosurg Phychiatry 2004; 754: 808-11.
14. Aynaci O, Gok F, Yosunkaya A. Management of a patient with Opalski's syndrome in intensive care unit. Clin Case Rep 2017; 5: 1518-22. doi: 10.1002/ccr3.1111.

AVISO PARA LOS AUTORES

Medicina Interna de México tiene una nueva plataforma de gestión para envío de artículos. En: **www.revisionporpares.com/index.php/MIM/login** podrá inscribirse en nuestra base de datos administrada por el sistema *Open Journal Systems* (OJS) que ofrece las siguientes ventajas para los autores:

- Subir sus artículos directamente al sistema.
- Conocer, en cualquier momento, el estado de los artículos enviados, es decir, si ya fueron asignados a un revisor, aceptados con o sin cambios, o rechazados.
- Participar en el proceso editorial corrigiendo y modificando sus artículos hasta su aceptación final.

https://doi.org/10.24245/mim.v38i5.4593