



<https://doi.org/10.24245/mim.v38i5.4630>

Hemorragia alveolar difusa secundaria a poliangeítis microscópica

Diffuse alveolar hemorrhage secondary to microscopic polyangiitis.

Raúl Zenteno-Lange,¹ Mijail Frías-Abrahamov,² María Lule-Morales,² John Guamán-Crespo²

Resumen

ANTECEDENTES: Los pacientes con poliangeítis microscópica tienen afección multisistémica, la hemorragia alveolar se ve con cierta frecuencia y puede acompañarse de lesión renal y afectación musculoesquelética, entre otras. El abordaje diagnóstico en un paciente en estado crítico puede verse afectado por la gran cantidad de distractores causados por complicaciones propias de los pacientes hospitalizados en una unidad de cuidados intensivos.

CASO CLÍNICO: Paciente femenina de 66 años en quien se diagnosticó hemorragia alveolar difusa secundaria a poliangeítis microscópica.

CONCLUSIONES: Al ser una afección no frecuente, la poliangeítis microscópica requiere mínima sospecha clínica para iniciar el abordaje diagnóstico con exámenes paraclínicos de acuerdo con la manifestación de la enfermedad, siendo necesaria la tomografía computada más broncoscopia con lavado bronquioalveolar ante la sospecha de hemorragia alveolar difusa, o biopsia renal en el caso de afectación de este órgano y sedimento urinario. En la actualidad existe tratamiento médico que permite obtener una adecuada respuesta clínica. Además, se están desarrollando nuevas terapias para mejorar los desenlaces clínicos y disminuir los efectos adversos asociados con el tratamiento.

PALABRAS CLAVE: Poliangeítis microscópica; hemorragia; vasculitis; nefritis.

Abstract

BACKGROUND: Patients with microscopic polyangiitis have organ multisystemic involvement. Alveolar hemorrhage is seen with some frequency, and can be injured simultaneously the kidney, musculoskeletal, and others. The diagnostic approach in a critically ill patient can be affected by large number of factors caused by complications of hospitalization in an intensive care unit.

CLINICAL CASE: A 66-year-old female patient with diffuse alveolar hemorrhage secondary to microscopic polyangiitis.

CONCLUSIONS: Being a non-frequent entity, microscopic polyangiitis requires minimal clinical suspicion to start the diagnostic approach with paraclinical examinations according to the presentation of the disease, with computed tomography, bronchoscopy with bronchioalveolar lavage before suspected diffuse alveolar hemorrhage; and/or renal biopsy in the case of acute kidney injury with urine sediment. There is currently medical treatment that allows to obtain an adequate clinical response. In addition, new therapies are specifically found to improve clinical outcomes and reduce adverse effects associated with treatment.

KEYWORDS: Microscopic polyangiitis; Hemorrhage; Vasculitis; Nephritis.

¹ Nefrología-Medicina Interna.

² Unidad de Terapia Intensiva.
Hospital San Ángel Inn Universidad,
Ciudad de México, México.

Recibido: 12 de agosto 2020

Aceptado: 28 de febrero 2021

Correspondencia

John Oswaldo Guamán Crespo
john.o.guaman.c@gmail.com

Este artículo debe citarse como:
Zenteno-Lange R, Frías-Abrahamov M, Lule-Morales M, Guamán-Crespo J. Hemorragia alveolar difusa secundaria a poliangeítis microscópica. Med Int Méx 2022; 38 (5): 1119-1131.



CONTRA LA RESISTENCIA BACTERIANA

EVOCS III®

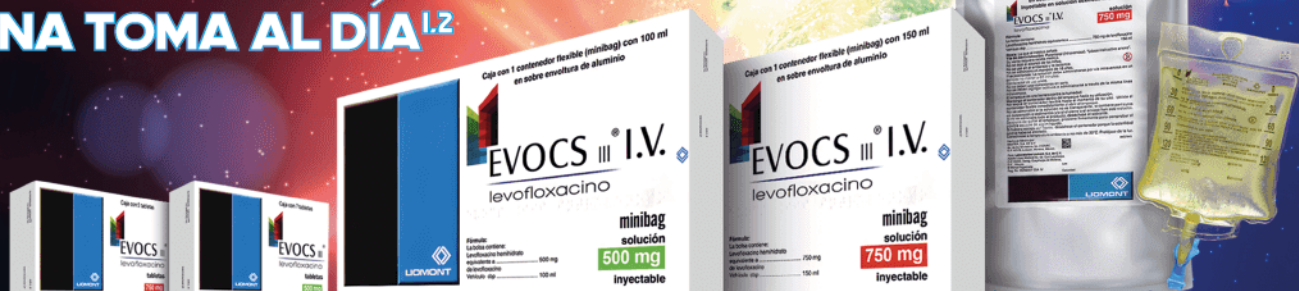levofloxacin

LA FLUOROQUINOLONA QUE IMPIDE LA EVOLUCIÓN BACTERIANA DESDE EL DNA

En infecciones de vías respiratorias:^{1,2}

-  **Neumonía**
-  **Bronquitis**
-  **Sinusitis**

UNA TOMA AL DÍA^{1,2}



El uso inadecuado de antimicrobianos puede generar resistencia a ellos

IPP EVOCS III® Tabletas

IPP EVOCS III® Solución



REFERENCIA: 1. Información para prescribir amplia EVOCS III® Tabletas **2.** Información para prescribir EVOCS III® Solución inyectable
Reporte las sospechas de reacción adversa al correo: farmacovigilancia@liomont.com.mx o en la página de internet www.liomont.com.mx

ANTECEDENTES

Los pacientes con poliangeítis microscópica tienen afección multisistémica, la hemorragia alveolar se ve con cierta frecuencia y se acompaña de lesión renal, afectación musculoesquelética, entre otras; el abordaje diagnóstico en un paciente en estado crítico puede verse afectado por la gran cantidad de distractores causados por complicaciones propias de los pacientes hospitalizados en una UCI.

CASO CLÍNICO

Paciente femenina de 66 años con diagnóstico desde hacía cinco años de hipertensión arterial primaria, en tratamiento con calcioantagonistas, y alergia a las sulfonamidas.

Inició con cuadro clínico de tres semanas de evolución en domicilio, caracterizado por tos productiva blanquecina acompañada de hemoptoicos ocasionalmente. Acudió al médico, quien indicó tratamiento sintomático, levofloxacino y cefalosporinas con nula respuesta. Posteriormente se agregó polipnea y disnea progresiva hasta la ortopnea; motivo de su ingreso al servicio de urgencias. En los hallazgos relevantes se obtuvo saturación de oxígeno del 50% al aire ambiente con mejoría parcial con el uso de dispositivo de alto flujo. Al no responder al manejo de la vía aérea, se inició ventilación mecánica invasiva. En el abordaje inicial se observó: leucocitos 22,530/ μ L, hemoglobina 11.6 g/dL, urea 48 mg/dL, creatinina 1.47 mg/dL. La radiografía de tórax evidenció zonas de consolidación pulmonar en ambos hemitórax distribuidas de manera difusa y la tomografía simple de tórax mostró patrón en vidrio despolido en la periferia de ambos parénquimas pulmonares de predominio medio y basal, además, zonas de consolidación en focos múltiples bilaterales. Se estableció el diagnóstico de neumonía adquirida en la comunidad grave.

Durante su evolución a las 48 horas se observó persistencia de hemoptoicos que progresó a hemoptisis. Los estudios de laboratorio mostraron: hemoglobina 8.3 g/dL, creatinina 1.63 mg/dL y el examen general de orina: eritrocitos: 15-20/campo, cilindros granulosos 2-4/campo. Ante estos hallazgos, se decidió realizar broncoscopia, que reportó: neumonía descamativa con fibrosis intersticial leve, focos de hemorragia reciente y antigua, macrófagos que fagocitaban hemosiderina y capilares congestivos.

Se inició tratamiento con metilprednisolona para cobertura pulmonar con adecuada respuesta ventilatoria con retiro de ventilación mecánica invasiva; sin embargo, la paciente continuó con deterioro progresivo de la función renal. Se complementó con sedimento urinario que reportó 2-3 cilindros granulosos por campo con abundantes eritrocitos no dismórficos y presencia de cilindro eritrocitario. Por sospecha de síndrome pulmón-riñón, se tomaron inmunológicos que reportaron: p-ANCA/ mieloperoxidasa 1/160, mieloperoxidasa 18.6 U/mL (positivo), anticuerpos anti-ADN doble cadena: 118.5 U/mL (positivo), C3 y C4 normales (C3: 88 a 201 mg/dL y C4: 15 a 45 mg/dL), VIH, VHC y VHB negativos. Se complementó con biopsia renal percutánea que reportó: glomerulonefritis proliferativa extracapilar activa focal, con lesiones necrosantes fibrinoides segmentarias, de tipo pauciinmune (glomerulonefritis asociada con anca clase focal; clasificación EUVAS-Berden), lesión tubular aguda multifocal con cambios regenerativos moderados del epitelio, fibrosis intersticial grado I (5-10%) e inmunofluorescencia negativa.

El diagnóstico final fue vasculitis ANCA mieloperoxidasa (+) y neumonía adquirida en la comunidad grave.

Se ajustó la dosis de metilprednisolona a 1 g al día (5 bolos). No obstante, durante el tratamiento con metilprednisolona, por segunda



ocasión la paciente tuvo un nuevo evento de hemorragia alveolar con continuo deterioro del funcionamiento renal, que requirió nuevamente ventilación mecánica invasiva, con datos de síndrome de dificultad respiratoria aguda grave y requerimiento de terapia de sustitución renal (hemodiálisis intermitente modalidad SLED). A esto se sumó ciclofosfamida 15 mg/kg/dosis de manera bisemanal y plasmaféresis (una sesión con plasma fresco congelado, 2 sesiones con albúmina 4%) con recambio de 1.5 veces el volumen circulante en cada sesión. La paciente progresó favorablemente con retiro de la ventilación mecánica y terapia de soporte renal, en donde se decidió su alta a domicilio y seguimiento por consulta externa.

DISCUSIÓN

Poliangeítis microscópica

Las vasculitis asociadas con ANCA afectan los vasos de tamaño pequeño y mediano de órganos, más frecuentemente causando lesión nasosinusal, pulmonar y renal. En éstas se incluyen: la granulomatosis con polivascularitis, la polivascularitis o poliangeítis microscópica, la granulomatosis eosinófila con polivascularitis (también conocida como síndrome de Churg-Strauss) y la vasculitis limitada al riñón. Estas enfermedades se caracterizan por daño de moléculas, como la proteinasa 3 (PR3) y la mieloperoxidasa. Entre ellas tienen manifestaciones clínicas, pruebas diagnósticas y tratamientos similares, pero muestran grandes diferencias en el pronóstico y recurrencia, por lo que el abordaje para llegar al diagnóstico específico es indispensable.¹

Definición

La poliangeítis microscópica se define como una vasculitis necrosante que afecta a los vasos pequeños, con o sin afección de los vasos

medianos. Es una vasculitis pauciinmunitaria con poco o ningún depósito inmunitario. Puede haber una arteritis necrosante que afecte a las arterias de tamaño pequeño y mediano. La glomerulonefritis necrosante es muy frecuente. A menudo puede acompañarse de capilaritis pulmonar como manifestación inicial en un 22%.² No hay inflamación granulomatosa.³ Suele ser una enfermedad muy agresiva que a menudo se complica por una enfermedad renal en etapa terminal o hemorragia pulmonar potencialmente mortal si no recibe tratamiento dirigido.⁴

Epidemiología

Al ser enfermedades que ocurren de manera infrecuente, la estadística es escasa, siendo pocas las poblaciones estudiadas a detalle. En Europa se describe una incidencia global de 10 a 20 sujetos por millón, con ligero predominio masculino (hombre: mujer, 1.5:1), la incidencia aumenta con la edad, con un máximo entre 65 y 74 años de edad (6 casos/100,000).⁵

Este grupo de enfermedades se desencadena a partir de la exposición a: a) medio ambiente, especialmente la exposición al silicio; b) agentes infecciosos, los pacientes con *S. aureus* tienen más riesgo de recaída en el caso de granulomatosis con polivascularitis; c) fármacos, entre los que más se han relacionado con la activación de estas vasculitis están la hidralazina, la minociclina, propiltiouracilo y la cocaína adulterada con levamisol.⁶

Se han demostrado asociaciones entre la poliangeítis microscópica y el RF5, el haplotipo HLA-DRB1*09:01-DQB1*03:03 y KIR2DS3,46,47, esto en poblaciones japonesas; sin embargo, se requieren estudios en poblaciones más extensas para confirmar esta asociación.⁷

Fisiopatología

Los pacientes con todas las expresiones clínico-patológicas de AAV comparten una manifestación patológica común de inflamación de vasos pequeños, esta lesión se caracteriza por necrosis fibrinoide mural con cariorrexis y leucocitos infiltrantes. Los neutrófilos predominan en las lesiones tempranas, pero son reemplazados por leucocitos mononucleares 48 horas después de la aparición de las lesiones agudas.³

Es una enfermedad en la que no se consideraba la participación importante del complemento al no ser un hallazgo común en la inmunofluorescencia depósitos inmunológicos en los vasos sanguíneos, sin embargo, en diversos modelos animales se ha visto la activación de la vía alterna como medio de daño al endotelio a través de los neutrófilos y participación de linfocitos B, linfocitos T, monocitos y células plasmáticas. Los anticuerpos contra el epítipo mieloperoxidasa o PR3 expresados en la superficie del neutrófilo activan estas células, liberando radicales libres, properdina y muerte de neutrófilos que se unen entre ellos, llamadas NETs. Las NETs liberan proteínas de alta movilidad del grupo 1 (*high mobility group box 1* [HMGB-1]), calprotectina, elasta, mieloperoxidasa y PR3. Estas moléculas inflamatorias activan linfocitos B, células dendríticas y complemento favoreciendo daño endotelial. Por otro lado, la properdina activa la vía alterna del complemento, donde C5a atrae y activa más neutrófilos por medio del receptor CD88 favoreciendo mayor respuesta inflamatoria.^{8,9}

Los anticuerpos ANCAs también activan a los monocitos donde expresan mayor cantidad de CD14 y receptor lipopolisacáridos. Estas últimas células llegan a predominar en las biopsias de pacientes con vasculitis ANCAs positivos, donde se ha visto en modelos que la depleción de esta población celular disminuye la formación de semilunas glomerulares.⁹

Cuadro clínico

Los pacientes con poliangeítis microscópica tienen afección multisistémica. Entre ellas, la hemorragia alveolar ocurre hasta en un 30%, la afectación musculoesquelética en un 75%, lesiones cutáneas en un 50%, gastrointestinal en el 30 al 50% y neuropatía periférica hasta en un 33% de los pacientes. La afectación renal está en un 18% como manifestación inicial¹⁰ y en un 75-77% la manifestarán dentro de los primeros dos años desde el diagnóstico de la enfermedad.^{10,11}

Ocurren además en algunos casos: lesión axonal de nervios periféricos, causando neuropatía preferentemente en las manos y los pies. A nivel cutáneo se ha reportado púrpura en las piernas, úlceras, lesiones necróticas, hemorragias sublinguales o vesículas, así como nódulos, aunque son menos frecuentes. Las manifestaciones musculares se manifiestan como mialgias y artralgias, manifestaciones cardíacas secundarias a pericarditis y con menor frecuencia miocardiopatía por lesión de pequeños vasos miocárdicos. Las manifestaciones oculares pueden ser escleritis, iridociclitis, vasculitis de la coroides, la retina y manifestaciones gastrointestinales con síntomas que van desde dolor abdominal difuso hasta peritonitis por perforación, secundaria a isquemia mesentérica por daño de pequeños vasos.¹²

Hemorragia alveolar

La hemorragia alveolar difusa puede reconocerse por la existencia de hemoptisis, infiltrados alveolares difusos, caída del hematócrito e insuficiencia respiratoria hipoxémica.¹³ Es una afección poco común caracterizada por sangrado dentro del espacio alveolar como resultado del daño de la microcirculación pulmonar.¹⁴ No cuenta con un patrón patológico específico y, según algunas series, la capilaritis pulmonar es el hallazgo histológico más común, que se asocia con vasculitis sistémica y afección del colágeno.



La hemorragia alveolar difusa debe sospecharse en casos de afección parenquimatosa aguda y falla hipoxémica, se le describe entre las causas que simulan o imitan casos de síndrome de distrés respiratorio del adulto.¹⁵ Dos terceras partes de los pacientes manifiestan hemoptisis (hay pacientes que no la manifiestan incluso con caídas importantes del hematócrito). La tos, disnea y fiebre pueden ser otros síntomas frecuentes.¹⁶

Los datos de laboratorio que sugieren el diagnóstico de hemorragia alveolar difusa son poco específicos e incluyen anemia (disminución de hematócrito de causa no clara), leucocitosis, trombocitopenia, concentraciones elevadas de marcadores inflamatorios. En el abordaje de este padecimiento puede considerarse la toma de anticuerpos antinucleares (ANA), anticuerpos contra citoplasma de neutrófilos (c-ANCA, p-ANCA), anticuerpos contra la membrana basal glomerular (anti-GMB); en el caso de sospecha de lupus, son útiles la determinación de fracciones del complemento C3, C4, anticuerpos contra el ADN de doble cadena.^{17,18} En el estudio del síndrome pulmón-riñón debe buscarse en el sedimento urinario hematuria, cilindros eritrocitarios y la existencia de eritrocitos dismórficos (síndrome pulmón-riñón).

Los hallazgos de imagen no son específicos y éstos pueden depender de la cronicidad del evento. En la fase aguda la tomografía muestra como hallazgo cardinal opacidades parchadas en vidrio despulido (aunque se les describe con distribución central y basal, ésta no es una regla, incluso puede manifestarse en forma unilateral), consolidaciones como resultado del llenado completo del alvéolo por sangre o ambas. En esta etapa el engrosamiento septal interlobular está ausente (**Figura 1**).^{14,17} En la fase subaguda (típicamente dentro de las 48 a 72 horas) se manifiesta engrosamiento septal interlobular e intralobular. La existencia de vidrio despulido

junto con el engrosamiento septal resulta en un patrón tomográfico conocido como empedrado loco (**Figura 2**). Cuando la hemorragia alveolar difusa es recurrente y crónica sobreviene fibrosis pulmonar.

La broncoscopia flexible debe realizarse para establecer el diagnóstico de hemorragia alveolar difusa y, lo más importante, para excluir infecciones. La hemorragia progresiva en los lavados broncoalveolares de muestras seriadas es diagnóstica de hemorragia alveolar difusa (los macrófagos cargados de hemosiderina se observan en las fases subagudas).¹⁶ Si la causa subyacente continúa sin ser diagnosticada posterior a una evaluación clínica minuciosa que incluya estudios de imagen, serológicos y de broncoscopia, debe considerarse la toma de biopsia quirúrgica.¹⁸

La hemorragia alveolar difusa generalmente es secundaria a una afección de base que afecta el pulmón (**Cuadro 1**).¹⁴ Entre las causas más frecuentes de acuerdo con algunas series de estudios de patología está la vasculitis asociada con ANCA (granulomatosis con poliangeítis), enfermedad por anticuerpos antimembrana basal glomerular y afecciones vasculares de la colágena (lupus).^{16,18,19}

Vasculitis renal

El síndrome pulmón-riñón se manifiesta con hemorragia alveolar muchas veces no grave, con hemoptisis leve, y afectación renal que va desde hematuria, proteinuria o ambas, hasta síndrome nefrítico rápidamente progresivo. Este síndrome se caracteriza por disminución de la filtración glomerular en menos del 50% de lo basal en días o semanas, acompañada de semilunas en más del 50% de glomérulos. El sedimento urinario contiene cilindros eritrocitarios o eritrocitos dismórficos, la proteinuria mayor a 3 g por día es poco frecuente.

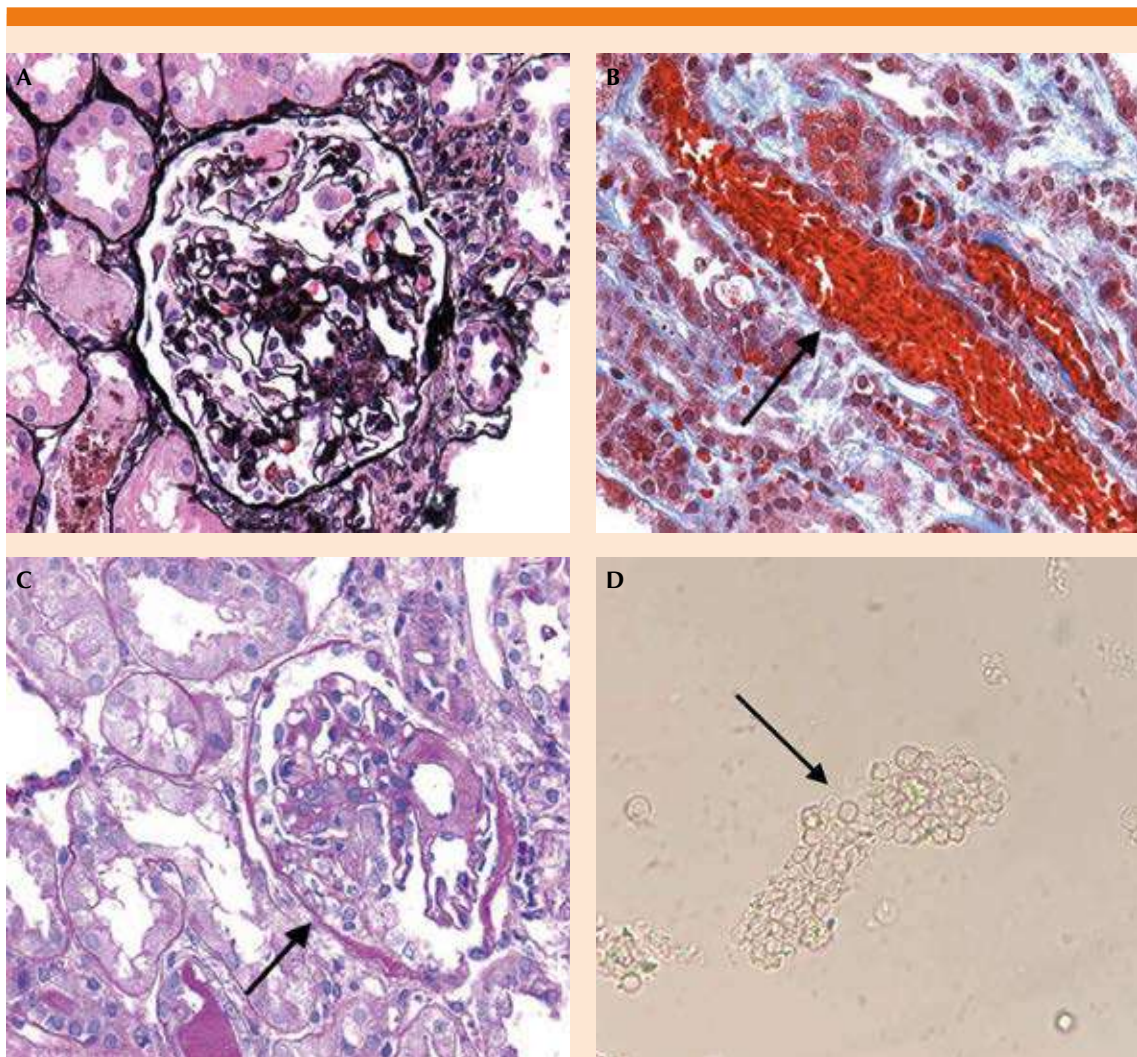


Figura 1. Datos de actividad por vasculitis renal. **A y C.** Semilunas celulares glomerulares (proliferación extracapilar) en diferentes tinciones (hematoxilina y eosina y metamina de plata). **B y D.** Correlación de sedimento urinario con el hallazgo histopatológico (cilindro eritrocitario).

El diagnóstico y pronóstico se establecen mediante biopsia renal percutánea. Existe una clasificación con cuatro tipos de lesiones glomerulares: focal, crescénica, mixta y esclerótica. La focal tiene mejor pronóstico renal y la esclerótica el peor desenlace.²⁰

Diagnóstico

Con la sospecha de la enfermedad se solicitan anticuerpos anticitoplasma de neutrófilos, específicamente p-ANCA, que evidencian un patrón de fluorescencia perinuclear, por expresión de

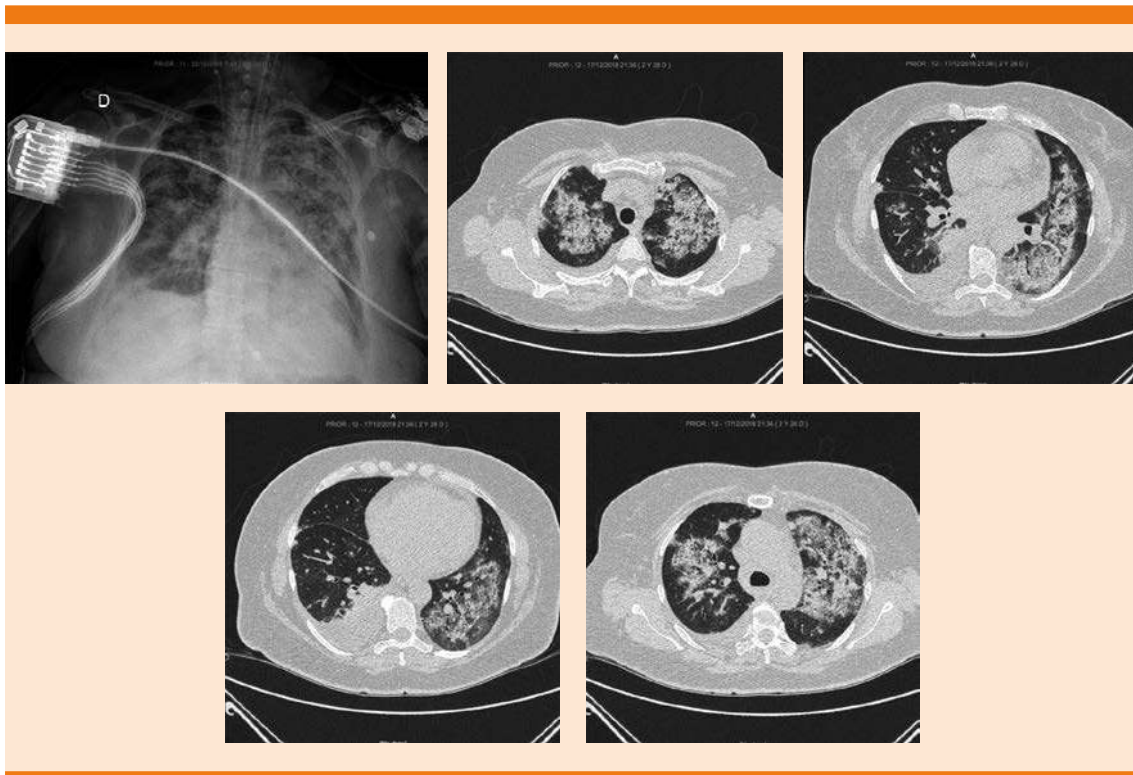


Figura 2. Imagen tomográfica en vidrio despolido y engrosamiento septal conocido como *empedrado loco*.

Cuadro 1. Causas de hemorragia alveolar difusa

Vasculitis asociada con ANCA	Síndrome pulmón-riñón	Autoinmunitaria	Efecto de drogas	Hemosiderosis pulmonar idiopática
Granulomatosis con poliangeítis. Granulomatosis eosinofílica con poliangeítis. Poliangeítis microscópica	Enfermedad por anticuerpos anti membrana basal glomerular. Afección de tejido conectivo (lupus). Nefropatía IgA. Poliangeítis Microscópica*	Lupus.** Síndrome antifosfolipídico. Artritis reumatoide. Afección mixta del tejido conectivo. Polimiositis y dermatomiositis	Anticoagulantes. Drogas que inducen trombocitopenia. Cocaína	Rara

* Es la causa más común de síndrome pulmón-riñón asociada con ANCA.

** Es la causa más frecuente de capilaritis asociada con enfermedad autoinmunitaria.

mieloperoxidasa, mientras que los anticuerpos proteinasa 3 (PR3) tienen distribución en el citoplasma.

Aunque los pacientes con mieloperoxidasa o PR3 comparten ciertas manifestaciones, tienen ciertas diferencias clínicas y de pronóstico. Los pacientes con mieloperoxidasa tienden a tener edades mayores (60-80 vs 50-70 años), ausencia de inflamación granulomatosa, la afectación de las vías aéreas superiores es poco frecuente y tienen peor pronóstico en la supervivencia.⁸

Cuadro 2.

El 75% de los PR3 se asocia con granulomatosis con polivascularitis, mientras que un 60% de la mieloperoxidasa se asocia con poliangeítis microscópica. Asimismo, estos anticuerpos no son exclusivos para establecer el diagnóstico de vasculitis. Éstos pueden encontrarse en infecciones crónicas y otras afecciones: endocarditis, tuberculosis, VIH, hepatitis C, lupus eritematoso sistémico, levamisol y bartonellosis. La coexistencia de mieloperoxidasa

y PR3 debe levantar la sospecha de vasculitis por alguna droga.^{8,13,21}

Además, las vasculitis ANCA positivas pueden tener conjuntamente anticuerpos contra la membrana basal glomerular. Del 5 al 14% de los pacientes ANCA positivos (mieloperoxidasa > PR3) tienen anticuerpos antimembrana basal glomerular.⁸ Se piensa que esta asociación es por destrucción de la membrana basal glomerular secundario a la actividad ANCA, exponiendo antígenos de la membrana, que posteriormente generarán anticuerpos antimembrana basal glomerular. Estos pacientes tienen peor pronóstico.²²

Tratamiento

El tratamiento de la vasculitis puede dividirse en dos fases: inducción y mantenimiento. Los fármacos que se prescriben en la fase de inducción son: esteroides (metilprednisolona, prednisona), ciclofosfamida, rituximab y en algunos casos recambio plasmático o plasmaféresis y micofenolato. En la fase de mantenimiento se incluyen

Cuadro 2. Cuadro comparativo entre proteinasa 3 (PR3) y mieloperoxidasa

Características clínicas	PR3	Mieloperoxidasa
Edad (años)	50-70	60-80
Geografía	Norteamérica, norte de Europa	Sur de Europa, Asia
Alelos genéticos	HLA-DP, PRTN3, SERPINA1	HLA-DQ
Enfermedad	Vasculitis necrotizante, inflamación granulomatosa	Vasculitis necrotizante, ausencia de granulomas
Renal	Manifestación muy aguda	Daño más crónico en biopsia, curso indolente
Respiratorio	Más común, cavitaciones, enfermedad central de la vía aérea superior	Menos común, puede cursar con fibrosis pulmonar y neumonía intersticial
Vía aérea superior	Más común, lesiones destructivas	Raro
Pronóstico	Enfermedad con tendencia a ser resistente	Peor pronóstico a largo plazo por daño crónico
Recaídas	Mayor	Menor
Tratamiento	Pueden tener mejor respuesta a rituximab que a ciclofosfamida	Misma respuesta a rituximab y a ciclofosfamida

Obtenido de: Duvuru G, Ashley J. ANCA associated vasculitis: Cureus 2019; 11 (12): e6367. doi: 10.7759/cureus.6367.



esteroides, azatioprina y rituximab. En esta revisión, solamente se abordará la evidencia que existe en la fase de inducción.

En la inducción, los esteroides pueden prescribirse en bolos de metilprednisolona de 500-1000 mg al día durante 3 días, posteriormente continuar con prednisona 60-80 mg al día durante 2 a 4 semanas con descenso gradual a los seis meses. El tratamiento con esteroides no es inocuo, ya que se han observado efectos adversos a largo plazo (infecciones, síndrome de Cushing, debilidad muscular, alteraciones psiquiátricas), por lo que se ha puesto como interrogante la velocidad de suspensión del fármaco. En los análisis de PEXIVAS, estudio controlado con distribución al azar que incluyó pacientes con vasculitis severa con hemorragia alveolar, actividad renal con tasa de filtrado glomerular estimada $< 50 \text{ mL/min/1.73 m}^2$ (o ambas), se comparó el esquema corto vs tradicional de esteroides con el fin de disminuir efectos adversos, sin afectar desenlaces en mortalidad o riesgo a enfermedad renal crónica terminal a seguimiento de 2.9 años. El esquema corto de esteroides no fue inferior al esquema tradicional en mortalidad y enfermedad renal crónica, además, en el primer año se observó menor riesgo a infecciones comparado con el esquema de esteroides estándar.²³ Es coadyuvante en la inducción con ciclofosfamida, rituximab o mofetil micofenolato.

La ciclofosfamida cuenta con respuesta del 90%. Esto fue descrito en CYCLOPS, que comparó la administración de ciclofosfamida oral vs ciclofosfamida IV más esteroide. El esquema vía oral fue de 2 mg/kg al día, el IV de 15 mg/kg bisemanal o cada tres semanas durante 3 a 6 meses. No hubo diferencias entre ambos grupos, no obstante, la dosis acumulada fue mayor en la vía oral (16 vs 8 gramos).²⁴ En un estudio de seguimiento retrospectivo se ha observado que tienen menos recaídas cuando se administra vía

oral vs IV (probablemente por dosis acumulada); sin embargo, no hubo diferencia en supervivencia renal.²⁵

En los últimos nueve años, se probó como fármaco inductor rituximab, anticuerpo monoclonal quimérico dirigido contra las células B (CD 20). La respuesta que se obtuvo de los estudios RAVE y RITUXVAS fue un fármaco no inferior a ciclofosfamida. El estudio RAVE incluyó pacientes con índice de actividad de vasculitis de Birmingham (BVAS/WG) mayor a 3 y creatinina menor de 4 mg/dL, PR3 o mieloperoxidasa ANCA positivos, mientras que RITUXVAS incluyó pacientes con vasculitis severa definida por insuficiencia renal o insuficiencia vital a otro órgano, creatinina sérica mayor a 5.6 mg/dL, en este último se administró rituximab más ciclofosfamida. En el subanálisis del estudio RAVE rituximab fue superior a ciclofosfamida en pacientes con recaída. La dosis recomendada es un esquema de 375 mg/m² cada 7 días durante 4 semanas. En pacientes con dosis acumulada alta de ciclofosfamida o intolerancia al fármaco, es una buena alternativa para inducción. Por otro lado, no hay una recomendación establecida cuando el paciente requiere plasmaféresis para su administración.^{26,27}

El mofetil micofenolato ha demostrado eficacia en algunos estudios como fármaco inductor en vasculitis no graves. Jones y su grupo²⁸ realizaron el estudio más grande con mofetil micofenolato que demostró que el medicamento no es inferior a ciclofosfamida en pacientes adultos y pediátricos con vasculitis ANCA mieloperoxidasa o PR3 positivo no graves. La dosis administrada en población adulta fue de 2 g al día, con incremento a 3 g al día de acuerdo con tolerancia del medicamento hasta las 4 semanas. Sin embargo, se observaron más recaídas en el seguimiento posterior a la inducción en el grupo de mofetil micofenolato. En el análisis *post hoc* encontraron que el grupo que tenía

más recaídas fue el PR3 sin diferencias con la mieloperoxidasa. Por otro lado, en pacientes que tenían recaída no grave de acuerdo con EULAR, se ha comparado en la reinducción ciclofosfamida oral contra mofetil micofenolato en vasculitis ANCA PR3-mieloperoxidasa positivo. Se observó que el tiempo en mantener remisión con mofetil micofenolato fue inferior al tiempo con ciclofosfamida, pero no fue estadísticamente significativo. En este estudio la mayoría de los pacientes fueron PR3, tenían mayor daño y actividad previa a la reinducción, la duración en remisión fue menor en el grupo que recibió mofetil micofenolato. Al final, se propone administrar mofetil micofenolato para inducción en pacientes con vasculitis no grave ANCA mieloperoxidasa positivo para disminuir la probabilidad de recaída, aunque falta más evidencia contundente en este subgrupo para dar esta recomendación sólidamente.²⁹

La plasmaféresis clásicamente ha tenido su indicación en pacientes con vasculitis ANCA grave, coadyuvante en la inducción con ciclofosfamida o rituximab más esteroide. El estudio MEPEX mostró en pacientes con vasculitis grave, mejoría en la supervivencia renal al año, pero a mayor seguimiento (mediana 4 años) no demostró diferencia en mortalidad y riesgo de enfermedad renal crónica terminal.³⁰ México cuenta con un análisis unicéntrico retrospectivo del uso de plasmaféresis contra tratamiento estándar (ciclofosfamida más esteroides). Las diferencias poblacionales fueron que los pacientes que estaban en plasmaféresis requerían más terapia de soporte renal, inducción con bolos de metilprednisolona, tenían hemorragia alveolar y eran PR3 positivos. Al año de seguimiento, no hubo diferencias en no ser dependiente de terapia dialítica, mejoría en TFGe y supervivencia. Solamente la dosis acumulada de ciclofosfamida fue menor en el grupo de plasmaféresis vs convencional (11 vs 34 gramos).³¹ El estudio PEXIVAS ha podido

aclarar mejor los desenlaces en vasculitis grave por su metodología y el seguimiento dado a los pacientes por 2.9 años en indicar o no la plasmaféresis como tratamiento coadyuvante. Los criterios de inclusión fueron pacientes con vasculitis grave y TFGe < 50 mL/min/1.73m². El desenlace primario fue mortalidad por cualquier causa o necesidad de terapia sustitutiva renal a pesar del tratamiento de inducción. En el seguimiento no hubo diferencia en el desenlace primario. No obstante, cabe destacar ciertos puntos del estudio. No requirió biopsia renal para ingresar al estudio. Podría quedar la duda si los pacientes que no tenían un grado de cronicidad importante en la biopsia pudieran tener beneficio de la plasmaféresis. Por otro lado, nos aclara que al tener una TFGe ya disminuida con cronicidad importante no valdría la pena indicarla como coadyuvante. Además, en el subanálisis del estudio, los pacientes con hemorragia alveolar (no grave y grave definida como saturación menor al 85% al aire ambiente o con apoyo ventilatorio) tuvieron tendencia de probable beneficio con la plasmaféresis. Debe considerarse la coexistencia de vasculitis con antimembrana basal glomerular, en esta última enfermedad, existe evidencia de beneficio con plasmaféresis como tratamiento coadyuvante.^{32,33} En conclusión, la indicación es en vasculitis grave y antimembrana basal glomerular, vasculitis grave con hemorragia alveolar y probablemente en los pacientes con biopsia renal que no muestren datos de cronicidad.

Como parte de la terapia experimental se encuentra el avacopan, un inhibidor de C5a de la vía alterna del complemento. En estudio fase 2, se administró con la finalidad de reducir la dosis de esteroide en la inducción. El esquema utilizado fue avacopan 30 mg cada 12 horas, prednisona 20 mg, ciclofosfamida o rituximab, vs avacopan 30 mg cada 12 horas, sin esteroide, ciclofosfamida o rituximab, vs prednisona 60 mg, rituximab o ciclofosfamida. A las 12 semanas



ambos brazos de avacopan fueron no inferiores a la inducción estándar.³⁴ Es una terapia alentadora que probablemente podrá disminuir los efectos adversos a largo plazo de los esteroides.

Oxigenación por membrana extracorpórea

Cuando se producen alteraciones en la perfusión o el intercambio de gases, o no pueden curarse con tratamientos convencionales, puede iniciarse tratamiento con oxigenación por membrana extracorpórea, terapia que tiene indicaciones puntuales: hipoxemia severa con $\text{PaO}_2/\text{FiO}_2$ de menos de 100 mmHg a pesar de la configuración óptima del ventilador o un gradiente arterial alveolar de más de 600 mmHg en ausencia de edema pulmonar cardiogénico o hipercapnia con pH de menos de 7.20; está contraindicado en casos de enfermedad respiratoria o cardíaca irreversible, en pacientes mayores de 65 años o en pacientes que han sido ventilados mecánicamente por más de 7 días, aunque debe analizarse cada caso.^{35,36}

El tratamiento con ECMO representa un verdadero reto terapéutico en pacientes con hemorragia alveolar difusa, ya que el circuito del ECMO necesita anticoagulación por el alto riesgo de trombosis intraluminal en el circuito; al mismo tiempo, la enfermedad tiene alto riesgo de producir síndromes hemorrágicos a la vez que un estado de procoagulación sistémica, trombocitopenia y respuesta inflamatoria sistémica, por lo que en estos pacientes se ha optado por manejar esta terapia sin infusión de heparina, solamente con heparina impregnada en los circuitos del sistema ECMO y los filtros con trillium, a pesar de esto el riesgo de coagulación del sistema no se vio afectado, según se reporta en pequeñas series de casos. También hay reportes de casos que han manejado a pacientes con hemorragia alveolar difusa con ECMO y anticoagulación con heparina no fraccionada, sin reportarse episodios de hemorragia significativa.³⁷

CONCLUSIONES

La vasculitis es una enfermedad autoinmunitaria con afección multisistémica que puede convertirse en una urgencia médica real que puede poner en peligro la vida del paciente, como el caso comunicado. Entre sus manifestaciones clínicas más graves están la hemorragia alveolar difusa concomitante con deterioro rápidamente progresivo de la función renal. Se requiere mínima sospecha clínica para el diagnóstico con exámenes paraclínicos de acuerdo con la manifestación de la enfermedad en el paciente, siendo necesaria una tomografía computada más broncoscopia con lavado bronquioalveolar ante la sospecha de hemorragia alveolar difusa, biopsia renal en caso de afectación de este órgano y sedimento urinario (o ambos estudios).³⁸ Actualmente existe tratamiento médico que permite obtener una adecuada respuesta clínica. Además, se están desarrollando nuevas terapias para mejorar los desenlaces clínicos y disminuir los efectos adversos asociados con el tratamiento. El manejo de este padecimiento requiere un equipo multidisciplinario para lograr el mejor pronóstico.

REFERENCIAS

1. Arman F, Barsoum M, Selamet U, Shakeri H, Wassef O, Mikhail M. Antineutrophil cytoplasmic antibody-associated vasculitis, update on molecular pathogenesis, diagnosis, and treatment. *Int J Nephrol Renovasc Dis* 2018; 11: 313-319. doi: 10.2147/IJNRD.S162071.
2. Schirmer JH, Wright MN, Vonthein R, Herrmann K, Nölle B, Both M, et al. Clinical presentation and long-term outcome of 144 patients with microscopic polyangiitis in a monocentric German cohort. *Rheumatology (Oxford)* 2016; 55 (1): 71-79. doi: 10.1093/rheumatology/kev286.
3. Jennette J, Falk R. Necrotizing arteritis and small vessel vasculitis. *Autoimmune Dis* 2007: 899-920.
4. Lazarus B, John GT, O'Callaghan C, Ranganathan D. Recent advances in anti-neutrophil cytoplasmic antibody-associated vasculitis. *Indian J Nephrol* 2016; 26 (2): 86-96. doi: 10.4103/0971-4065.171225.
5. Watts RA, Lane S, Scott G. What is known about the epidemiology of the vasculitides? *Best Pract Res Clin Rheumatol* 2005; 19 (2): 191-207. doi: 10.1016/j.berh.2004.11.006.

6. Pendergraft WF, Niles JL. Trojan horses: drug culprits associated with antineutrophil cytoplasmic autoantibody (ANCA) vasculitis. *Curr Opin Rheumatol* 2014; 26 (1): 42-49. doi: 10.1097/BOR.0000000000000014.
7. Tsuchiya N. Genetics of microscopic polyangiitis in the Japanese population. *Ann Vasc Dis* 2012; 5 (3): 289-295. doi: 10.3400/avd.ra.12.00062.
8. Geetha D, Jefferson JA. ANCA-Associated Vasculitis: Core Curriculum 2020. *Am J Kidney Dis* 2020; 75 (1): 124-137. doi: 10.1053/j.ajkd.2019.04.031.
9. Predecki M, Pusey CD. Recent advances in understanding of the pathogenesis of ANCA-associated vasculitis. *F1000Res* 2018; 7: F1000 Faculty Rev-1113. doi: 10.12688/f1000research.14626.1
10. Hoffman GS, Kerr GS, Leavitt RY, Hallahan CW, Lebovics RS, Travis WD, Rottem M, Fauci AS. Wegener granulomatosis: An analysis of 158 patients. *Ann Intern Med* 1992; 116 (6): 488-498. doi: 10.7326/0003-4819-116-6-488.
11. Fauci AS, Haynes BF, Katz P, Wolff SM. Wegener's granulomatosis: Prospective clinical and therapeutic experience with 85 patients for 21 years. *Ann Intern Med* 1983; 98 (1): 76-85. doi: 10.7326/0003-4819-98-1-76.
12. Villiger PM, Guillevin L. Microscopic polyangiitis: Clinical presentation. *Autoimmun Rev* 2010; 9 (12): 812-819. doi: 10.1016/j.autrev.2010.07.009.
13. Poon SH, Baliog CR, Sams RN, Robinson-Bostom L, Telang GH, Reginato AM. Syndrome of cocaine-levamisole-induced cutaneous vasculitis and immune-mediated leukopenia. *Semin Arthritis Rheum* 2011; 41 (3): 434-444. doi: 10.1016/j.semarthrit.2011.05.009.
14. Lichtenberger JP, Digumarthy SR, Abbott GF, Shepard JA, Sharma A. Diffuse pulmonary hemorrhage: Clues to the diagnosis. *Curr Probl Diagn Radiol* 2014; 43 (3): 128-139. doi: 10.1067/j.cpradiol.2014.01.002.
15. Guérin C, Thompson T, Brower R. The ten diseases that look like ARDS. *Intensive Care Med* 2015; 41 (6): 1099-1102. doi: 10.1007/s00134-014-3608-x.
16. Lara AR, Schwarz MI. Diffuse alveolar hemorrhage. *Chest* 2010; 137 (5): 1164-1171. doi: 10.1378/chest.08-2084.
17. Albelda SM, Geftter WB, Epstein DM, Miller WT. Diffuse pulmonary hemorrhage: A review and classification. *Radiology* 1985; 154 (2): 289-297. doi: 10.1148/radiology.154.2.3155569.
18. Castañer E, Alguersuari A, Gallardo X, Andreu M, Pallardó Y, Mata JM, Ramírez J. When to suspect pulmonary vasculitis: Radiologic and clinical clues. *Radiographics* 2010; 30 (1): 33-53. doi: 10.1148/rg.301095103.
19. Brown KK. Pulmonary vasculitis. *Proc Am Thorac Soc* 2006; 3 (1): 48-57. doi: 10.1513/pats.200511-120JH.
20. Berden AE, Ferrario F, Hagen EC, Jayne DR, Jennette JC, Joh K, et al. Histopathologic classification of ANCA-associated glomerulonephritis. *J Am Soc Nephrol* 2010; 21 (10): 1628-1636. doi: 10.1681/ASN.2010050477.
21. Galeazzi M, Morozzi G, Sebastiani GD, Bellisai F, Marcolongo R, Cervera R, De Ramón-Garrido E, et al. Anti-neutrophil cytoplasmic antibodies in 566 European patients with systemic lupus erythematosus: prevalence, clinical associations and correlation with other autoantibodies. *European Concerted Action on the Immunogenetics of SLE. Clin Exp Rheumatol* 16 (5): 541-6.
22. Omotoso BA, Cathro HP, Balogun R. Crescentic glomerulonephritis with dual positive anti-GBM and C-ANCA/PR3 antibodies. *Clin Nephrol Case Stud* 2016; 4: 5-10.2016. doi: 10.5414/CNCS108666.
23. De Groot K, Harper L, Jayne D, Flores-Suarez LF, Gregorini G, Gross WL, et al. Pulse versus daily oral cyclophosphamide for induction of remission in antineutrophil cytoplasmic antibody-associated vasculitis: A randomized trial. *Ann Intern Med* 2009; 150 (10): 670-80. doi: 10.7326/0003-4819-150-10-200905190-00004.
24. Harper L, Morgan MD, Walsh M, Hoglund P, Westman K, Flossmann O, et al. Pulse versus daily oral cyclophosphamide for induction of remission in ANCA-associated vasculitis: Long-term follow-up. *Ann Rheum Dis* 2012; 71 (6): 955-960. doi: 10.1136/annrheumdis-2011-200477.
25. Jones RB, Cohen-Tervaert JW, Hauser T, Luqmani R, Morgan MD, Peh CA, et al. Rituximab versus cyclophosphamide in ANCA-associated renal vasculitis. *N Engl J Med* 2010; 363 (3): 211-220. doi: 10.1056/NEJMoa0909169.
26. Stone JH, Merkel PA, Spiera R, Seo P, Langford CA, Hoffman GA, et al. Rituximab versus cyclophosphamide for ANCA-associated vasculitis. *N Engl J Med* 2010; 363 (3): 221-232. doi: 10.1056/NEJMoa0909905.
27. Jones RB, Hiemstra TF, Ballarin J, Blockmans DE, Brogan P, Bruchfeld A, et al. Mycophenolate mofetil versus cyclophosphamide for remission induction in ANCA-associated vasculitis: A randomised, non-inferiority trial. *Ann Rheum Dis* 2019; 78 (3): 399-405. doi: 10.1136/annrheumdis-2018-214245.
28. Tuin J, Stassen PM, Bogdan DI, Broekroelofs J, van Paassen P, Cohen Tervaert JW, et al. Mycophenolate mofetil versus cyclophosphamide for the induction of remission in nonlife-threatening relapses of antineutrophil cytoplasmic antibody-associated vasculitis: Randomized, controlled trial. *Clin J Am Soc Nephrol* 2019; 14 (7): 1021-1028. doi: 10.2215/CJN.11801018.
29. Jayne DR, Gaskin G, Rasmussen N, Abramowicz D, Ferrario F, Guillevin L, et al. Randomized trial of plasma exchange or high-dosage methylprednisolone as adjunctive therapy for severe renal vasculitis. *J Am Soc Nephrol* 2007; 18 (7): 2180-2188. doi: 10.1681/ASN.2007010090.
30. Solar-Cafaggi D, Atisha-Fregoso Y, Hinojosa-Azaola A. Plasmapheresis therapy in ANCA-associated vasculitides: A single-center retrospective analysis of renal outcome and mortality. *J Clin Apher* 2016; 31 (5): 411-418. doi: 10.1002/jca.21415.



31. Walsh M, Merkel PA, Peh CA, Szpirt WM, Puéchal X, Fujimoto S, et al. Plasma exchange and glucocorticoids in severe ANCA-associated vasculitis. *N Engl J Med* 2020; 382: 622-631. doi: 10.1056/NEJMoa1803537.
32. Derebail VK, Falk RJ. ANCA-Associated vasculitis-refining therapy with plasma exchange and glucocorticoids. *N Engl J Med* 2020; 382 (7): 671-673. doi: 10.1056/NEJMe1917490.
33. Jayne DR, Bruchfeld AN, Harper L, Schaier M, Venning MC, Hamilton P, et al. Randomized trial of C5a receptor inhibitor avacopan in ANCA-associated vasculitis. *J Am Soc Nephrol* 2017; 28 (9): 2756-2767. doi: 10.1681/ASN.2016111179.
34. Rawal G, Kumar R, Yadav S. ECMO rescue therapy in diffuse alveolar haemorrhage: a case report with review of literature. *J Clin Diagn Res* 2016; 10 (6): OD10-1.. doi: 10.7860/JCDR/2016/20649.7969.
35. Choi GH, Kang M. Successful use of extracorporeal membrane oxygenation in diffuse alveolar hemorrhage secondary to systemic lupus erythematosus. *Korean J Crit Care Med* 2016; 31 (4): 364-368. DOI: <https://doi.org/10.4266/kjccm.2016.00451>
36. Abrams D, Agerstrand CL, Biscotti M, Burkart KM, Bacchetta M, Brodie D. Extracorporeal membrane oxygenation in the management of diffuse alveolar hemorrhage. *ASAIO J* 2015; 61 (2): 216-218. doi: 10.1097/MAT.000000000000183.
37. Quintana LF, Perez NS, De Sousa E, Rodas LM, Griffiths MH, Solé M, Jayne D. ANCA serotype and histopathological classification for the prediction of renal outcome in ANCA-associated glomerulonephritis. *Nephrol Dial Transplant* 2014; 29 (9): 1764-1769. doi: 10.1093/ndt/gfu084.

AVISO PARA LOS AUTORES

Medicina Interna de México tiene una nueva plataforma de gestión para envío de artículos. En: www.revisionporpares.com/index.php/MIM/login podrá inscribirse en nuestra base de datos administrada por el sistema *Open Journal Systems* (OJS) que ofrece las siguientes ventajas para los autores:

- Subir sus artículos directamente al sistema.
- Conocer, en cualquier momento, el estado de los artículos enviados, es decir, si ya fueron asignados a un revisor, aceptados con o sin cambios, o rechazados.
- Participar en el proceso editorial corrigiendo y modificando sus artículos hasta su aceptación final.