



## Púrpura de Henoch-Schönlein

Ramírez-Terán AL<sup>1</sup>, Vega-Memije ME<sup>2</sup>, Toussaint-Caire S<sup>3</sup>, Soto V<sup>4</sup>

### Resumen

Comunicamos el caso de una paciente de 24 años de edad con púrpura de Henoch-Schönlein, quien acudió a nuestro servicio con manifestaciones cutáneas extensas. Cursaba con evolución tórpida y complicaciones gastrointestinales y renales. La púrpura de Henoch-Schönlein es una vasculitis de pequeños vasos que afecta principalmente a pacientes en edad pediátrica, caracterizada por la tétada de púrpura palpable, dolor abdominal, artralgias o artritis y daño renal. Es una enfermedad sistémica, con depósito de IgA. Por lo general es de alivio espontáneo, pero en algunos casos tiene graves complicaciones, principalmente enfermedad renal crónica. El tratamiento con esteroides se recomienda sólo en casos graves. El reconocimiento temprano de la enfermedad, así como el tratamiento multidisciplinario evitarán complicaciones fatales.

**PALABRAS CLAVE:** Henoch-Schönlein, vasculitis, púrpura palpable.

Med Int Méx. 2017 March;33(2):285-290.

## Henoch-Schönlein purpura.

Ramírez-Terán AL<sup>1</sup>, Vega-Memije ME<sup>2</sup>, Toussaint-Caire S<sup>3</sup>, Soto V<sup>4</sup>

### Abstract

This paper reports the case of a 24-year-old female patient with Henoch-Schönlein purpura, who presented to our department with cutaneous manifestations. She has torpid evolution, and gastrointestinal and renal complications. Henoch-Schönlein purpura is a small vessel vasculitis that affects mainly pediatric patients, characterized by the tetrad of palpable purpura, abdominal pain, arthralgia or arthritis and kidney injury. It is a systemic disease with IgA. It is usually self-limiting, but in some cases serious complications may appear, mainly chronic kidney disease. Steroid treatment is recommended only in severe cases. Early recognition of the disease and the multidisciplinary management prevent fatal complications.

**KEYWORDS:** Henoch-Schönlein; vasculitis; palpable purpura

<sup>1</sup> Residente.

<sup>2</sup> Dermatóloga, Subdirectora de Investigación Biomédica.

<sup>3</sup> Dermatopatóloga adscrita al servicio de Dermatopatología.

Hospital General Dr. Manuel Gea González, Ciudad de México.

<sup>4</sup> Patóloga, servicio de Patología, Instituto Nacional de Cardiología Ignacio Chávez, Ciudad de México.

**Recibido:** 29 de agosto 2016

**Aceptado:** diciembre 2016

### Correspondencia

Dra. María Elisa Vega Memije  
elisavega50@gmail.com

### Este artículo debe citarse como

Ramírez-Terán AL, Vega-Memije ME, Toussaint-Caire S, Soto V. Púrpura de Henoch-Schönlein. Med Int Méx. 2017 mar;33(2):285-290.

## ANTECEDENTES

La púrpura de Henoch-Schönlein es una vasculitis de pequeños vasos que afecta principalmente a pacientes en edad pediátrica, caracterizada por la tetrada de púrpura palpable, dolor abdominal, artralgias o artritis y daño renal.<sup>1</sup> Fue reconocida en 1801 por Heberden y descrita por Schönlein en 1837, mientras que Henoch describió la afectación gastrointestinal y la renal en 1874 y 1899, respectivamente.<sup>2</sup> La vasculitis se define por la inflamación en los vasos sanguíneos que puede ser primaria o secundaria. De acuerdo con el Consenso de Chapel-Hill, la vasculitis que sobreviene en la púrpura de Henoch-Schönlein se considera de pequeños vasos.<sup>1-4</sup> Para el diagnóstico de la enfermedad existen criterios bien definidos que se describen en el Cuadro 1.<sup>3</sup> Afecta con más frecuencia a hombres menores de 17 años; mientras que en adultos suele ser esporádica.<sup>2-4</sup>

## CASO CLÍNICO

Paciente femenina de 24 años de edad, sin antecedentes de importancia para el padecimiento actual, que acudió a nuestro servicio

**Cuadro 1.** Criterios diagnósticos de púrpura de Henoch-Schönlein de la Sociedad Europea de Reumatología Pediátrica, la Organización de Ensayos Internacionales de Reumatología Pediátrica y la Liga Europea contra el Reumatismo<sup>3</sup>

Púrpura palpable no trombocitopénica o petequias + uno o más de los siguientes:

- Dolor abdominal difuso
- Vasculitis leucocitoclástica con depósito de IgA o glomerulonefritis proliferativa con depósito de IgA
- Artritis o artralgias
- Daño renal

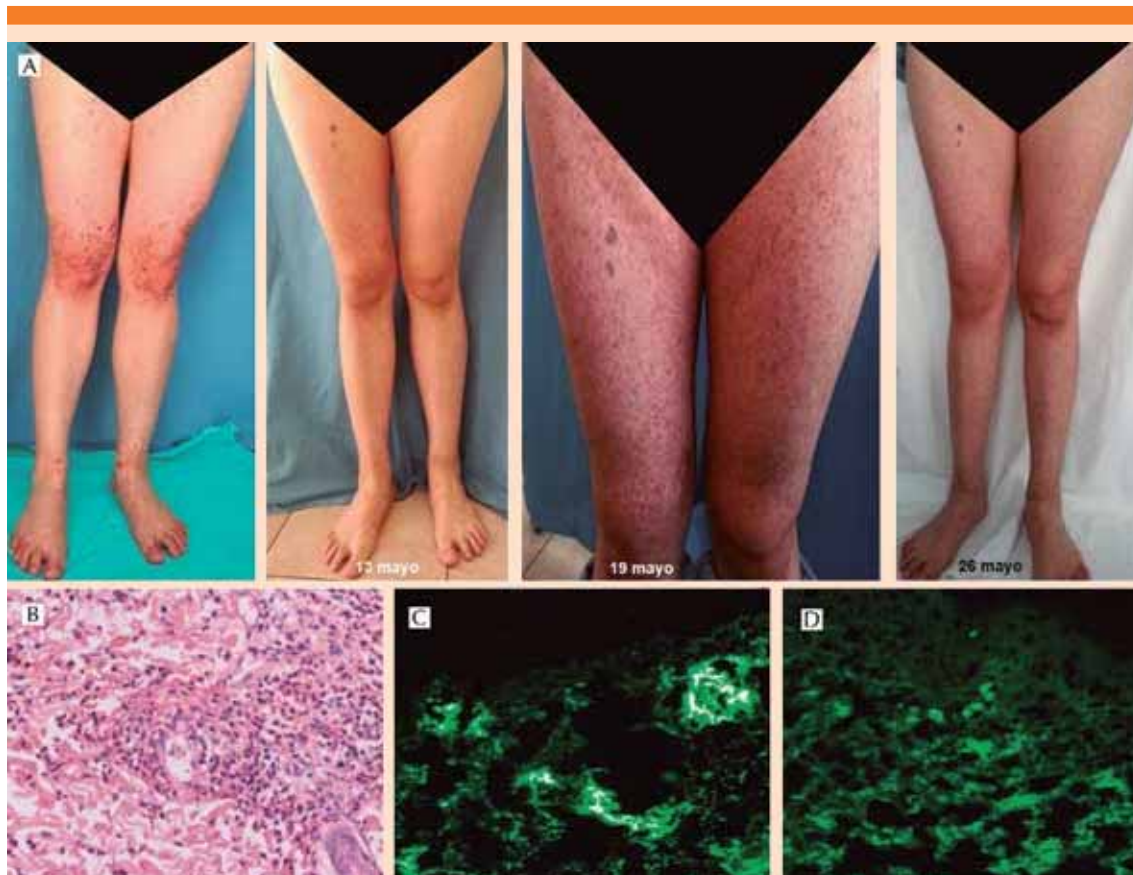
Proteinuria >0.3 g/24 horas o relación albuminuria:creatinina >30 mmol/mg en un estudio matutino o hematuria, con un conteo de más de 5 eritrocitos/campo de alto poder o  $\geq 2+$  en tira de labstix o estudio de sedimento urinario

Sensibilidad: 100%  
Especificidad: 87%

por padecer una dermatosis diseminada a las extremidades inferiores, con predominio en las rodillas, caracterizada por pápulas eritematosas (púrpura palpable), que confluían irregularmente; acompañadas de aumento de volumen del área afectada y artralgias, con limitación de la movilidad y posición antiálgica (Figura 1A). Al ingreso de la paciente, en los resultados de los estudios de laboratorio observamos leucocitosis, hematuria y aumento de la velocidad de sedimentación globular (VSG). Con los hallazgos clínicos se realizó diagnóstico de púrpura de Henoch-Schönlein. Se tomó biopsia de piel para estudio con microscopía de luz (Figura 1B) e inmunofluorescencia directa (Figura 1C y D); la paciente se hospitalizó para inicio de tratamiento sistémico con pulsos de metilprednisolona (tres dosis, calculada a 1 g/kg). Después de 72 horas de estancia intrahospitalaria la paciente egresó con alivio de la dermatosis y sin datos de afección sistémica, por lo que se continuó tratamiento ambulatorio con prednisona (1 mg/kg). Tres días después, la evolución fue tórpida con un total de cinco reingresos hospitalarios, todos caracterizados por cuadros de dolor abdominal difuso, melena y hematemesis (Figura 2). Continuó en vigilancia por los servicios de Dermatología, Reumatología, Nefrología y Medicina Interna, en tratamiento con esteroide en reducción y ahorrador del mismo (azatioprina), hasta el alivio de la dermatosis, pero con persistencia de proteinuria.

## DISCUSIÓN

El diagnóstico de púrpura de Henoch-Schönlein en nuestra paciente se realizó de acuerdo con los criterios propuestos en el Cuadro 1. La causa es incierta y se han propuesto diversos agentes, entre lo que destacan infecciones bacterianas (con predominio de estreptococo beta hemolítico grupo A) y virales, medicamentos, antecedente de vacunación, neoplasias (cáncer de pulmón de células pequeñas, de esófago, próstata, he-



**Figura 1.** A. Púrpura palpable (evolución clínica). B. Vasculitis leucocitoclástica 60x. C. Inmunofluorescencia directa positiva para fibrinógeno en las paredes vasculares y la dermis superficial. D. Inmunofluorescencia directa IgA positiva de manera focal en las paredes vasculares superficiales.

matológico; estas enfermedades predominan en adultos), deficiencia de alfa-1 antitripsina y fiebre mediterránea familiar; todas ellas descartadas en el caso que comunicamos.<sup>2,4,5</sup> Nuestra paciente no estaba en el grupo etario característico de la enfermedad; sin embargo, se sabe que la edad de manifestación es un factor determinante en la evolución y severidad de la enfermedad, lo que pudimos corroborar.<sup>6</sup>

En términos fisiopatológicos representa una reacción antígeno-anticuerpo, mediada por inmunocomplejos (predominio de IgA), que

se depositan en vasos pequeños y estimulan el reclutamiento de neutrófilos, teniendo como fin la inflamación y vasculitis sin reacción granulomatosa. La importancia radica en que el depósito de estos inmunocomplejos no sólo es en la piel (donde predomina), sino que afecta a todos los órganos y sistemas (mayormente gastrointestinal, articular y renal).<sup>4</sup> Los datos clínicos se caracterizan por la tétada descrita; sin embargo, existen diferencias de acuerdo con la edad de manifestación. Zhang y colaboradores reportaron que de 115 adultos estudiados con diagnóstico de púrpura de Henoch-Schönlein, 78% tuvo

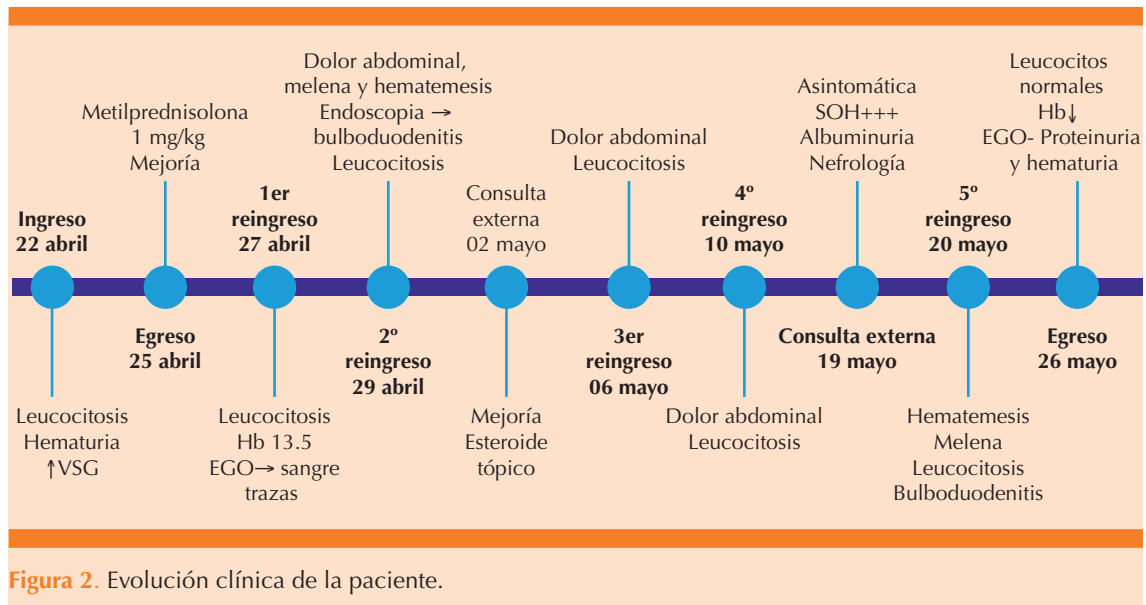
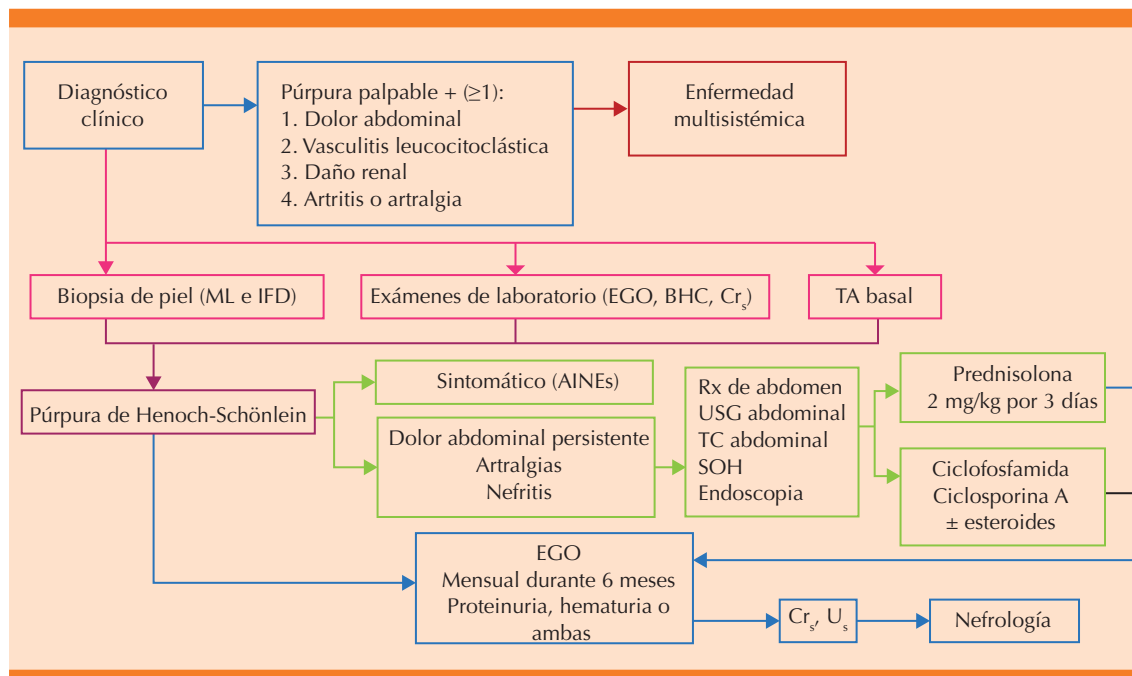


Figura 2. Evolución clínica de la paciente.

afección gastrointestinal,<sup>7</sup> en comparación con 24% reportado por Novák y colaboradores.<sup>8</sup> En estudios comparativos (46 adultos y 116 niños) se encontró que el dolor abdominal, fiebre y artralgias son menos comunes en adultos, pero las complicaciones renales son más frecuentes.<sup>9</sup> La náusea, vómito, melena, hematoquecia e intususcepción son iguales en niños y adultos; mientras que en adultos suele predominar la diarrea.<sup>10</sup> Al comparar 65 niños contra 22 adultos, se concluyó que la edad de manifestación mayor a 20 años, ser de sexo masculino, la sangre oculta en heces y la púrpura palpable persistente (más de un mes) confieren mayor riesgo de nefritis.<sup>5</sup> Con base en estos estudios, nuestra paciente tenía diversas características clínicas y de laboratorio que le conferían un pronóstico reservado, destacaba la edad de aparición, la persistencia de la púrpura palpable, la afección gastrointestinal con melena y sangre oculta en heces; todo ello aunado a la persistencia de las alteraciones en la función renal.

En el abordaje diagnóstico y terapéutico de la enfermedad, debe intervenir no sólo el pediatra, médico general, dermatólogo o gas-

troenterólogo (médicos con los que el paciente, por lo general, tiene el primer contacto), sino que debe realizarse un manejo multidisciplinario; por ello, proponemos el uso de un algoritmo para su diagnóstico y tratamiento adecuados (Figura 3), con el fin de evitar el daño renal irreversible que afecta a 5% de los casos a cinco años.<sup>4</sup> No existe el tratamiento ideal; la enfermedad es de alivio espontáneo en 94% de los niños y 89% de los adultos;<sup>4</sup> sin embargo, si los síntomas y signos persisten o se exacerban, deben descartarse complicaciones como intususcepción o perforación intestinal. La administración de esteroides sistémicos es tema de debate porque no han demostrado beneficios concluyentes.<sup>4,11,12</sup> La administración en pulsos de esteroides sólo debe considerarse en pacientes con proteinuria en rangos nefróticos y vasculitis mesentérica.<sup>4</sup> La combinación con inmunosupresores se reserva si no se observa mejoría significativa con la monoterapia, existe glomerulonefritis rápidamente progresiva o hemorragia pulmonar o cerebral.<sup>12-14</sup> El tratamiento y seguimiento de un paciente con púrpura de Henoch-Schönlein debe realizarse de manera multidisciplinaria.<sup>12</sup>



**Figura 3.** Algoritmo de tratamiento integral.

ML: microscopia de luz; IFD: inmunofluorescencia directa; EGO: examen general de orina; BHC: biometría hemática completa; Cr<sub>s</sub>: creatinina sérica; TA: tensión arterial; AINEs: antiinflamatorios no esteroides; Rx: radiografía; USG: ultrasonografía; TC: tomografía computada; SOH: sangre oculta en heces; U<sub>s</sub>: urea sérica.

## CONCLUSIÓN

La púrpura de Henoch-Schönlein es un padecimiento relativamente frecuente, que debe ser conocido por todo el personal de salud; debe tenerse en cuenta que no es enfermedad de una sola especialidad, y que debemos trabajar de manera multidisciplinaria para detectar y tratar en el momento oportuno las posibles complicaciones del paciente, con el fin de evitar que a largo plazo padezca enfermedad renal crónica.

## REFERENCIAS

- Langford CA. Vasculitis. *J Allergy Clin Immunol* 2010;125:S216-S225.
- Tarvin SE, Ballinger S. Henoch-Schönlein purpura. *Current Paediatrics* 2006;16:259-263.
- Yang YH, Yu HH, Chiang BL. The diagnosis and classification of Henoch-Schönlein purpura: an update review. *Autoimmun Rev* 2014;13:355-358.
- Sohagia AB, Gunturu SG, Tong TR, Herten HI. Henoch-Schönlein purpura-A case report and review of the literature. *Gastroenterology Research Practice* 2010, Article ID 597648.
- Zurada JM, Ward KM, Grossman ME. Henoch-Schönlein purpura associated with malignancy in adults. *J Am Acad Dermatol* 2006;55:s65-s70.
- Hung SP, Yang YH, Lin YT, Wang LC, Lee JH, Chiang BL. Clinical manifestations and outcomes of Henoch-Schönlein purpura: Comparison between adults and children. *Pediatr Neonatol* 2009;50:162-168.
- Zhang Y, Huang X. Gastrointestinal involvement in Henoch-Schönlein purpura. *Scand J Gastroenterol* 2008;43:1038-1043.
- Novák J, Márki J, Csiki Z, Sebesi J, et al. Schönlein-Henoch purpura in adulthood (gastrointestinal manifestation and endoscopy). *Z Gastroenterol* 2001;39:775-782.
- Lahita RG. Influence of age on Henoch-Schönlein purpura. *J Lancet* 1997;350:116.
- Uppal SS, Hussain MA, Al-Raqum HA, Namppry MR, et al. Henoch Schönlein's purpura in adults versus children/adolescents: A comparative study. *Clin Exp Rheumatol* 2006;24:S26-30.
- Smith G. Management of Henoch-Schönlein purpura. *Paediatr Child Heal* 2011;22:327-331.

12. Ronkainen K, Joskimies O, Ala-Houhala M, Antikainen M, et al. Early prednisone therapy in Henoch-Schönlein purpura: A randomized, double-blind, placebo-controlled trial. *J Pediatr* 2006;149:241-247.
13. Oner A, Tmaztepe K, Erdogan O. The effect of triple therapy on rapidly progressive type of Henoch-Schönlein nephritis. *Pediatr Nephrol* 1995;9:6-10.
14. Chartapisak W, Opastirakul S, Hodson EM. Interventions for preventing and treating kidney disease in Henoch-Schönlein purpura (HSP). *Cochrane Database Syst Rev* ID CD005128,2009.

#### AVISO PARA LOS AUTORES

*Medicina Interna de México* tiene una nueva plataforma de gestión para envío de artículos. En: [www.revisionporpares.com/index.php/MIM/login](http://www.revisionporpares.com/index.php/MIM/login) podrá inscribirse en nuestra base de datos administrada por el sistema *Open Journal Systems* (OJS) que ofrece las siguientes ventajas para los autores:

- Subir sus artículos directamente al sistema.
- Conocer, en cualquier momento, el estado de los artículos enviados, es decir, si ya fueron asignados a un revisor, aceptados con o sin cambios, o rechazados.
- Participar en el proceso editorial corrigiendo y modificando sus artículos hasta su aceptación final.