Caso clínico
Med Int Méx 2015;31:223-228.

Coma mixedematoso

Andrés Domínguez-Borgúa[1]
Marco Tulio Fonseca-Entzana[2]
Miguel Ángel Trejo-Martínez[3]

[1] Jefe del Servicio de Medicina Interna.
[2] Médico residente de tercer año, servicio de Medicina Interna.
[3] Médico residente de segundo año, servicio de Medicina Interna.
Hospital Regional de Tlalnepantla, Instituto de Seguridad Social del Estado de México y Municipios.

RESUMEN

El coma mixedematoso es la manifestación más extrema del hipotiroidismo; es una afección poco común pero potencialmente mortal. Se reportan pocos casos en la bibliografía; sin embargo, todos coinciden en la gravedad de esta condición y se reporta una mortalidad de 30 a 60% en estos pacientes. Afecta principalmente a mujeres mayores de 60 años, con antecedente de hipotiroidismo y principalmente durante los meses de invierno. Esta entidad ocurre cuando se superan los mecanismos compensadores del cuerpo ante un hipotiroidismo descontrolado por un factor desencadenante (infecciones, quemaduras, traumatismo, hipotermia, etc.). Para su diagnóstico se toman en cuenta estos factores desencadenantes, alteraciones del estado de alerta y alteraciones en la termorregulación. El diagnóstico puede sustentarse con la existencia de hipotensión, hipoxia, hipercapnia y alteraciones en los datos de laboratorio, como perfil tiroideo, electrólitos séricos, aumento de creatinina sérica y creatina-fosfocinasa. El tratamiento se basa en el reconocimiento temprano, reemplazo de hormonas tiroideas, esteroides y el adecuado manejo de soporte. Se comunica un caso representativo de esta entidad atendido en el Hospital Regional de Tlalnepantla, Estado de México.

Palabras clave: coma mixedematoso, hipotiroidismo, tratamiento.

Myxedema coma

ABSTRACT

Myxedema coma is the most extreme manifestation of hypothyroidism, a condition being rare but potentially lethal. Few cases are reported in the literature, yet they all agree on the severity of this condition and report a mortality of 30% to 60%. It occurs mostly in women older than 60 years, with a history of hypothyroidism and mainly during the winter months. This condition occurs when body's compensatory mechanisms are overcome secondary to a trigger (infection, burns, trauma, hypothermia, etc.). For diagnosis these triggers should be taken into account, as well as impaired alertness and impaired thermoregulation. Diagnosis might be supported in the presence of hypotension, hypoxia, hypercapnia and changes in laboratory, such as thyroid profile, serum electrolytes, increased serum creatinine and creatine phosphokinase. Treatment should be based on early recognition, replacement thyroid hormones, steroids and appropriate management support. We present a representative case of this entity attended at Regional Hospital of Tlalnepantla, Mexico.

Key words: myxedema coma, hypothyroidism, treatment.

Recibido: 20 de agosto 2014

Aceptado: 13 de enero 2015

Correspondencia: Dr. Marco Tulio Fonseca Entzana
Servicio de Medicina Interna
Hospital Regional de Tlalnepantla, ISSEMyM
Av. Paseo del Ferrocarril 88 esq. Indeco
54090 Tlalnepantla, Estado de México
tkd_medicine@hotmail.com

Este artículo debe citarse como
Domínguez-Borgúa A, Fonseca-Entzana MT, Trejo-Martínez MA. Coma mixedematoso. Med Int Méx 2015;31:223-228.

CASO CLÍNICO

Paciente femenina de 62 años de edad, casada, con escolaridad primaria, residente del Estado de México, ocupación ama de casa, no refirió antecedentes heredofamiliares de importancia. Entre los antecedentes personales patológicos refirió el diagnóstico de diabetes mellitus tipo 2 desde hacía dos años en tratamiento con metformina 850 mg cada 8 horas, hipertensión arterial sistémica de 15 años de diagnóstico en tratamiento con prazocín 3 mg cada 8 horas, losartán 50 mg cada 12 horas y amlodipino 5 mg cada 12 horas, hipotiroidismo de 10 años de diagnóstico en tratamiento con levotiroxina 100 mcg cada 24 horas. Antecedentes quirúrgicos: colecistectomía hacía 25 años.

La paciente inició su padecimiento 15 días previos a su llegada al servicio de Urgencias con astenia, adinamia y desorientación en tiempo. Dos días después de iniciar con los síntomas, se agregó rectorragia, por lo que fue valorada por el servicio de Cirugía General; se desconoce el tratamiento. Más tarde, la paciente tuvo agudización de los síntomas con cianosis central y periférica, además de desorientación en tiempo y lugar; fue llevada a su Unidad de Medicina Familiar, donde se mencionó haber encontrado a la paciente con saturación de oxígeno de 79%, se inició apoyo con oxígeno suplementario por puntas nasales a 5 lpm, sin alivio de los síntomas, por lo que se decidió enviarla al servicio de Urgencias del Hospital Regional de Tlalnepantla. A su llegada al servicio se encontró con datos de dificultad respiratoria, saturando por pulsioximetría al 78% con FIO_2 al 42% aun con oxígeno suplementario por puntas nasales, frecuencia respiratoria 38 rpm, frecuencia cardiaca 102 lpm, temperatura 36.3ºC, presión arterial de 103/50 mmHg, peso de 100.3 kg; se aumentó el apoyo de oxígeno suplementario a flujos altos mediante puritan al 100% y se tomó gasometría arterial que reportó pH de 7.26, pCO_2 81.7, pO_2 89.5, SO_2 94.8%, HCO_3 37.8, EB 10.7 e índice de oxigenación de 89.5. Se decidió iniciar ventilación mecánica no invasiva con CPAP con FIO_2 al 100%, presión soporte de 12 cmH_2O y PEEP 5, sin mejoría de la dinámica ventilatoria. A la exploración física se encontró a la paciente ansiosa, con facies hipotiroidea, resequedad de tegumentos, mucosas mal hidratadas, no se integró síndrome pleuropulmonar, ruidos cardiacos rítmicos aumentados en frecuencia y en intensidad, sin fenómenos agregados, abdomen globoso a expensas de panículo adiposo, peristalsis normoactiva, extremidades íntegras con edema +++, fuerza 3/5 generalizada, Rem's +, pulsos distales presentes.

Se ingresó a la unidad de cuidados intensivos en donde requirió posteriormente apoyo mecánico ventilatorio mediante intubación orotraqueal, con previa sedación con midazolam, sin complicaciones durante el procedimiento con lo que se inició la ventilación mecánica invasiva en modo controlado por volumen con VC de 350 cc, PEEP 5, FR 15, FIO_2 a 80% y relación I:E 1:3, se realizó control gasométrico arterial que reportó pH 7.49, pCO_2 38.5, pO_2 61, SO_2 91%, IO 76.25. Los resultados de laboratorio fueron: leucocitos 4.6, neutrófilos 78.10, HB 18.3, HCT 52.5, VCM 102.6, HCM 35.8, plaquetas 105,000, glucosa 117.1, BUN 10.8, urea 23.1, creatinina 1.2, Na 127.9, Cl 86.9, K 4.84 y el perfil tiroideo con TSH mayor de 100, T3 total 0.37, T3 captación 38.5, T4 total 0.34, T4 libre 0.09. La radiografía de tórax únicamente mostró cardiomegalia grado IV (Figura 1), misma que se corroboró con estudio tomográfico realizado posteriormente por sospecha de foco infeccioso a nivel pulmonar, mismo que se descartó; sin embargo, se evidenció, además, derrame pleural bilateral de 30%, así como datos compatibles con derrame pericárdico (Figura 2), por lo que se decidió iniciar tratamiento con hidrocortisona a dosis de 300 mg cada 24, dividida en tres dosis y levotiroxina por sonda nasogástrica a dosis de

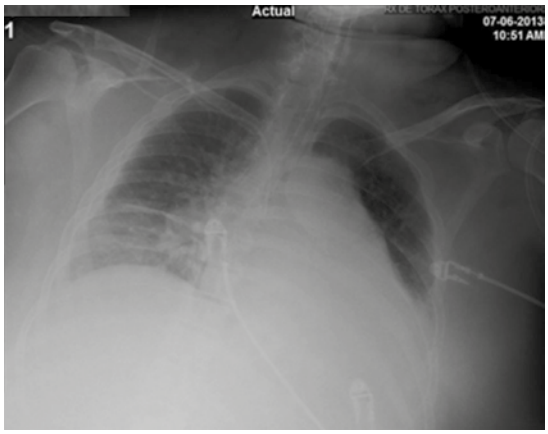

Figura 1. Radiografía anteroposterior de tórax en donde se observa cardiomegalia grado IV, aumento de trama vascular y datos compatibles con neumopatía crónica.

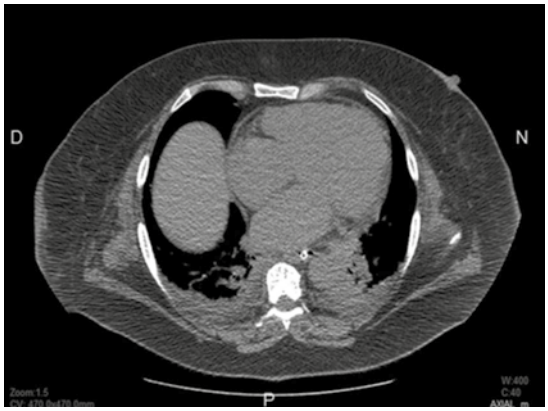

Figura 2. Tomografía axial computada simple de tórax que evidencia datos de derrame pleural bilateral, además de cardiomegalia y derrame pericárdico.

200 mcg cada 24 horas + 20 mcg de liotironina, con lo que la paciente tuvo mejoría de los signos vitales, con presión arterial de 116/75 mmHg, frecuencia cardiaca 88 lpm, temperatura de 37.2ºC; sin embargo, los estudios de laboratorio revelaron aumento de la creatinina sérica en el tercer día de estancia, que llegó a valores de 3.4, por lo que se clasificó como una lesión renal aguda AKIN2 y se realizó ajuste de líquidos. Posterior a ello, la paciente cursó con adecuada evolución con remisión de la lesión renal aguda y de la hiponatremia. Se continuó con ventilación mecánica invasiva con mejoría paulatina de los valores de la gasometría arterial y retiro de hidrocortisona; asimismo, posteriormente se suspendió la sedación y tras cursar con correcta evolución en la progresión ventilatoria se extubó a la paciente en su séptimo día de estancia con control gasométrico con pH de7.47, pCO_2 28.6, pO_2 61.4, pO_2 92.6, HCO_3 21.2, EB -2.6; sin embargo, unas horas después del retiro del tubo endotraqueal la paciente inició con frecuencia respiratoria de 36 rpm y frecuencia cardiaca de 114 lpm, por lo que se decidió intubar nuevamente a la paciente y mantener con sedación a dosis bajas, con lo que se logró el retiro definitivo de la ventilación mecánica invasiva al día 11 de estancia intrahospitalaria y fue egresada al piso de Medicina Interna con los siguientes datos de laboratorio: leucocitos de 8.8, neutrófilos 76.8, Hb 15.6, HCT 48.4, VCM 101, HCM 32.5, plaquetas 103,000, glucosa 78.9, BUN 40.9, urea 87.53, creatinina 0.8 y perfil tiroideo con TSH 37.9, T3 total 0.56, T3 captación 41.8, T4 total 5.83, T4 libre 0.51; se ajustó la dosis de levotiroxina a 200 mcg vía oral cada 24 horas. Se solicitó ecocardiograma, que reportó cardiopatía hipertensiva, derrame pericárdico anterior y posterior con leve repercusión hemodinámica y FEVI de 86% (Figura 3). Tras cursar con una evolución satisfactoria se decidió el egreso a su domicilio en el día 17 de estancia hospitalaria.

DISCUSIÓN

El coma mixedematoso es una complicación grave y sumamente rara del hipotiroidismo, se debe a la falta de hormona tiroidea que resulta en encefalopatía. Es el estado terminal de un hipotiroidismo no controlado.[1] Su distribución es universal, predomina en mujeres, en edad

Figura 3. Ecocardiograma que muestra derrame pericárdico anterior y posterior, así como hipertrofia del ventrículo izquierdo.

avanzada y en pacientes con incapacidad para comunicarse de manera adecuada, como los ancianos o las personas con retraso mental, característicamente en los meses de invierno. Por lo general, los pacientes tienen antecedentes de fatiga, ganancia de peso, estreñimiento e intolerancia al frío. Se manifiesta en 1% de los casos de hipotiroidismo, con mortalidad de 50 a 70%.[2]

Las situaciones de estrés, como los traumatismos e infecciones, son mal toleradas por el paciente hipotiroideo y pueden conducirlo a coma mixedematoso.[2]

Cuadro clínico

Un error común es pensar que los pacientes con coma mixedematoso deben estar en coma, porque en el sistema nervioso central se puede observar una amplia variedad de manifestaciones que van desde depresión, pérdida de memoria, ataxia, psicosis y convulsiones en 20% de los casos; asimismo, se distingue por signos de mixedema, hipotensión, bradicardia, hipoventilación e hipotermia.[3]

Comúnmente existe el antecedente de hipotiroidismo de largo tiempo de evolución. Debido a que la hipotermia es un hallazgo en casi todos los casos, una temperatura normal o ligeramente elevada sugiere un proceso infeccioso, que debe investigarse y tratarse. Con frecuencia pasan inadvertidos una neumonía o un absceso.[3,4]

Causas

La sepsis es el principal factor precipitante y las infecciones más frecuentes son las urinarias, la neumonía y la celulitis. En la bibliografía se describe que la mayoría de los casos ocurre en el invierno; sin embargo, no hay datos que demuestren el mismo comportamiento en los países cercanos al ecuador. Los accidentes cerebrovasculares, el infarto de miocardio, la insuficiencia cardiaca congestiva, las intervenciones quirúrgicas, los traumatismos, el sangrado digestivo, la hipoglucemia y el consumo de algunos sedantes, narcóticos y anestésicos también pueden jugar un papel importante.[5]

Un factor en ocasiones ignorado es la suspensión del tratamiento con hormonas tiroideas, sobre todo en pacientes con enfermedades graves, posiblemente porque se presta mayor atención al evento agudo, ignorándose el hipotiroidismo asociado.[5,6]

Diagnóstico

El diagnóstico temprano es vital, pues el retraso en el tratamiento empeora el pronóstico. La historia clínica es fundamental porque su manifestación clínica puede ser muy variable, por lo que es importante mantener un alto índice de sospecha, particularmente si se trata de una mujer mayor, con síntomas y signos de hipotiroidismo y cambios en el estado de conciencia; en ancianos puede haber casos oligosintomáticos que permiten el avance de la enfermedad hasta el coma.[3]

También debe conocerse el posible antecedente de enfermedad tiroidea, tratamiento con radioiodo o tiroidectomía.[3]

El examen físico está dirigido a la búsqueda de signos de hipotiroidismo severo, como cara abotagada, voz ronca, pelo ralo, edemas sin signo de godete, macroglosia, bradicardia, hipotensión importante, disminución o abolición de los reflejos tendinosos, así como alteraciones del estado de conciencia por la hipercapnia, la hiponatremia y la hipoglucemia. Se debe tener en cuenta que una temperatura normal puede sugerir infección concomitante y se debe buscar bocio o una cicatriz quirúrgica por tiroidectomía.[3,4]

Deben solicitarse las exploraciones complementarias dirigidas a objetivar las alteraciones de laboratorio típicas de esta situación, como hiponatremia, hipoglucemia, elevación de la creatinina en plasma, hipoxemia e hipercapnia en la gasometría arterial, anemia, elevación de CPK e hipercolesterolemia. Para identificar posibles fuentes de infección debe estudiarse la orina y el sistema respiratorio.[7]

Las radiografías de tórax pueden señalar un incremento de la silueta cardiaca debido a un derrame pericárdico. El ensanchamiento del mediastino superior puede indicar bocio sumergido o endotorácico. El electrocardiograma detecta bradicardia, aplanamiento o inversión de la onda T y bajo voltaje en el complejo QRS.[1,7]

Tratamiento

Medidas generales

El tratamiento se inicia de inmediato, en cuanto se hayan tomado los exámenes de laboratorio y antes de obtener los resultados. El objetivo inicial es la preservación de las funciones vitales.[1,3]

La hipoventilación puede ocasionar retención de CO_2, pudiendo hacer necesario el apoyo mecánico ventilatorio.[7]

La hipotensión hace necesaria la administración de soluciones cristaloides que deben manejarse con precaución porque puede empeorar la hiponatremia. La hipotensión puede requerir, además, administración de vasopresores. Deben descartarse otras causas, como el infarto de miocardio, el derrame pericárdico o el sangrado oculto.[3,5,8]

En la hiponatremia leve puede utilizarse la hidratación para reponer las pérdidas diarias (aproximadamente 1,500 mL/24 horas), cubriendo las necesidades de glucosa, sodio y potasio. No deben administrarse fluidos hipotónicos. Si el déficit de sodio es severo (inferior a 120 mEq/L) se sugiere administrar cloruro de sodio hipertónico asociado con furosemida, de modo que el sodio sérico se eleve 3-4 mEq/L, o sueros glucosados, que disminuyen la hiponatremia dilucional y la hipoglucemia que se produce en ocasiones.[6]

La hipotermia se trata con recalentamiento pasivo. Se debe evitar el recalentamiento externo rápido, porque esta medida puede exacerbar la insuficiencia respiratoria por aumento de las necesidades de oxígeno y disminución del tono periférico.[5,6]

La hipoglucemia se corrige con la administración de glucosa a 50%.[3]

Tratamiento hormonal sustitutivo

Corticoesteroides. Los corticoesteroides se prescriben en el tratamiento de la crisis mixedematosa cuando se descarta insuficiencia suprarrenal asociada, porque ésta se agravaría con el tratamiento con hormonas tiroideas. Es recomendable la administración de 100 a 200

mg IV de hidrocortisona en bolo y posteriormente 100 a 400 mg IV/día.[9]

Hormonas tiroideas. Una sola dosis de 200-500 microgramos (0.2-0.5 mg) de levotiroxina sódica por vía intravenosa restituye las reservas corporales, seguida de 0.1 mg/día vía intravenosa, hasta que el paciente pueda recibir el fármaco por vía oral. Si no se cuenta con la levotiroxina en ampollas, se recurre a los combinados de T4 y T3 administrados por vía oral.[1,2,7]

El efecto terapéutico obtenido está en relación con el contenido de T3, que es cuatro veces más potente que T4. Se administran por sonda nasogástrica o vía oral, 25 a 40 mcg de T3 cada seis horas. Debe vigilarse el ritmo cardiaco durante la administración de hormonas tiroideas por el peligro de taquiarritmias. La dosis oral aumentará gradualmente en los días siguientes hasta alcanzar el estado eutiroideo.[7,8]

La evolución del proceso se ve condicionada por la edad, enfermedades importantes asociadas y, fundamentalmente, la hipotermia resistente al tratamiento. Son factores de mal pronóstico la hipotensión, la bradicardia desde el inicio, la necesidad de ventilación mecánica, la sepsis, hipotermia resistente a tratamiento, administración de sedantes, puntuación elevada en APACHE II (*Acute Physiology and Chronic Health Evaluation*) y SOFA (*Sequential Organ Failure Assessment*).[5,6]

El pronóstico del coma mixedematoso no se modifica por la causa del hipotiroidismo ni por la vía usada para la administración de levotiroxina.[5]

REFERENCIAS

1. Emerson CH. Myxedema coma. In: Irwin RS, Rippe JM, editors. Irwin an Ripe's Intensive Care Medicine. 6th ed. Philadelphia: Lippincott Williams and Wilkins, 2008;1276-1280.
2. Wartofsky L. Myxedema coma. Endocrinol Metab Clin North Am 2006;35:687-698.
3. Mistovich JJ, Krost WS, Limmer DD. Beyond the basics: endocrine emergencies. Hypothyroidism and myxedema coma. EMS Mag 2007;36:66.
4. Brent GA, Larsen PR, Davies TF. Hypothyroidism and thyroiditis. In: Kronenberg HM, Melmed S, Polonsky KS, Larsen PR. Williams Textbook of Endrocrinology. 11th ed. Philadelphia: Saunders Elsevier, 2008.
5. Duuta P, Bhansali A, Masoodi SR, Bahada S, et al. Predictors of outcome in myxoedema coma: a study from a tertiary care centre. Critic Care 2008;12:1.
6. Beynon J, Akhtar S, Kearny T. Predictors of outcome in myxedema coma. Crit Care 2008;12:111.
7. Kwaku MP, Burman KD. Myxedema coma. J Intensive Care Med 2007;22:224-231.
8. Feldt-Rasmussen U. Treatment of hypothyroidism in elderly patients and in patients with cardiac disease. Thyroid 2007;17:619-624.
9. Debono M, Price JN, Ross RJ. Novel strategies for hidrocortysone replacement. Best Pract Res Clin Endocrinol Metab 2009;23:221.