



<https://doi.org/10.24245/mim.v39i1.5229>

Enfermedad de Still del adulto diagnosticada tardíamente

Adult Still's disease diagnosed late.

Yuderleys Masias-León,¹ Diego Fernando García,² Carlos Eduardo Ruíz-González,¹ Juan Daniel Criado-Villamizar,¹ Katherine Centeno-Hurtado,³ Reynaldo Badillo-Abril⁴

Resumen

ANTECEDENTES: La enfermedad de Still del adulto es un padecimiento reumático inflamatorio poco frecuente, con un cuadro clínico de difícil diagnóstico por no tener características patognomónicas y la gran cantidad de diagnósticos diferenciales que cursan con un cuadro clínico similar. A esto se suma la falta de herramientas diagnósticas específicas de esta enfermedad.

CASO CLÍNICO: Paciente femenina de 19 años de edad, migrante, con enfermedad de Still del adulto de diagnóstico tardío y complicaciones de la terapia prolongada con corticosteroides.

CONCLUSIONES: La enfermedad de Still del adulto es una enfermedad infrecuente y de difícil diagnóstico. El juicio clínico es importante al momento de hacer un abordaje temprano que permita el inicio de terapias farmacológicas dirigidas a evitar la progresión de la enfermedad y las afectaciones sistémicas.

PALABRAS CLAVE: Enfermedad de Still del adulto; inflamación sistémica; artritis; fiebre de origen desconocido.

Abstract

BACKGROUND: Adult Still's disease is a rare inflammatory rheumatic illness, with a clinical picture that is difficult to diagnose because it does not have pathognomonic characteristics and the large number of differential diagnoses that present with a similar clinical picture. Added to this is the lack of specific diagnostic tools for this disease.

CLINICAL CASE: A 19-year-old female patient, migrant, with Still's disease of late diagnosis and complications from prolonged corticosteroid therapy.

CONCLUSIONS: Adult Still's disease is a rare and difficult to diagnose disease. Clinical judgment is important when making an early approach that allows the establishment of pharmacological therapies aimed at avoiding disease progression and systemic affectations.

KEYWORDS: Adult Still's disease; Inflammation; Arthritis; Fever of unknown origin.

¹ Estudiante de VIII semestre de Medicina.

² Estudiante de XI semestre de Medicina.

³ Residente de III año de Medicina Interna.

⁴ Reumatólogo. Adscrito al Departamento de Medicina Interna. Universidad Industrial de Santander, Bucaramanga, Santander, Colombia. Grupo de investigación MEDITA. Facultad de Salud Universidad Industrial de Santander, Bucaramanga, Santander, Colombia.

Recibido: 2 de enero 2021

Aceptado: 31 de mayo 2021

Correspondencia

Yuderleys Masias León
yumale97@hotmail.com

Este artículo debe citarse como: Masias-León Y, García DF, Ruíz-González CE, Criado-Villamizar JD, Centeno-Hurtado K, Badillo-Abril R. Enfermedad de Still del adulto diagnosticada tardíamente. Med Int Méx 2023; 39 (1): 213-218.

ANTECEDENTES

La enfermedad de Still del adulto es una afección clínica rara de origen desconocido, la incidencia varía desde 0.16-0.4/100,000 y la prevalencia es de 1-42 casos/1,000,000, sin predilección por algún sexo.¹ Cursa con cuadro clínico inespecífico que puede incluir fiebre, artritis o artralgiás, exantema evanescente y otras manifestaciones sistémicas que pueden ser graves e incluso mortales.^{1,2}

No se cuenta con herramientas diagnósticas específicas de la enfermedad de Still del adulto, por lo que se considera un diagnóstico de exclusión, aunque ciertos estudios paraclínicos ayudan a orientar su diagnóstico.² Los AINEs y corticosteroides son la primera línea para tratar los síntomas inflamatorios, además se cuenta con agentes reumatológicos y el advenimiento de las terapias biológicas para cuadros recidivantes.²

Se comunica el caso de una paciente joven que consultó en múltiples ocasiones en centros de atención primaria, quien finalmente fue remitida a un centro de referencia, donde se le diagnosticó enfermedad de Still del adulto y el efecto del tratamiento prolongado con corticosteroides.

CASO CLÍNICO

Paciente femenina de 19 años, procedente de Venezuela en condición de migrante con escaso acceso al servicio de salud, quien acudió a un hospital de menor nivel por padecer poliartralgias incapacitantes en las articulaciones medias y grandes de características inflamatorias y fiebre persistente. Se interpretó como una posible enfermedad autoinmunitaria no diagnosticada, por lo que fue remitida a nuestro servicio.

La paciente cursó con un cuadro clínico de dos años de evolución caracterizado por picos febriles intermitentes mayores a 39°C,

dolor poliarticular de intensidad progresiva con afectación de las rodillas, la cadera, el tórax y predominantemente articulaciones de la mano, además de exantema evanescente no pruriginoso; tratada desde el inicio de los síntomas con corticosteroides orales y AINEs bajo la sospecha de enfermedad reumatológica autoinmunitaria no especificada en su país de origen. Tres meses antes de la consulta, refirió iniciar automedicación debido a la limitación al acceso de salud, con dosis interdiaria de diclofenaco y dexametasona intramuscular por incremento del dolor y acortamiento del miembro inferior derecho; sin embargo, el dolor no se atenúa pese al tratamiento descrito, lo que originó incapacidad permanente para la bipedestación y la marcha.

No se documentaron otros antecedentes de importancia. Al examen físico de ingreso la paciente se encontraba en aceptables condiciones generales, hemodinámicamente estable, facie cushingoide, exantema evanescente no pruriginoso, abdomen globoso por panículo adiposo, hepatoesplenomegalia leve, extremidades con marcado acortamiento del miembro inferior derecho acompañado de dolor y asimetría de cadera.

Los exámenes de extensión se resumen en el **Cuadro 1**.

La resonancia magnética de la pelvis reportó necrosis avascular de la cabeza del fémur derecho (**Figura 1**) y la TAC de tórax evidenció una fractura a nivel de T8/T9, adenopatías en el mediastino superior, prevasculares y preaórticas. Además, el ecocardiograma transtorácico mostró insuficiencia tricúspidea, dilatación de los vasos sanguíneos sugerentes de hipertensión pulmonar y derrame pericárdico de 200 mL.

DISCUSIÓN

La enfermedad de Still del adulto es un padecimiento reumático inflamatorio y sistémico con

Cuadro 1. Exámenes de extensión

Anticuerpos			Marcadores de la inflamación		
Anti-RNP	3.2	N	VSG	20 mm/hora	↑
Anticuerpos anti-JO	4.5	N	PCR	254.6 mg/L	↑
Anticuerpos anti-SM	0.48	N	Fibrinógeno	603.0 mg/dL	↑
Anticuerpos anti-SL70	0.67	N	Perfil ferrocínético		
Anticuerpos antinucleares	7.75	N	Ferritina	6212 ng/mL	↑
Anticuerpos anti-DNA	25.55	N	Hierro sérico	13.0 ug/dL	↓
Péptido citrulinado	N		Trasferrina	161.5 mg/dL	↓
Factor reumatoideo	N		Perfil hepático		
Cuadro hemático			LDH	419 U/L	↑
			GGT	72 U/L	↑
Leucocitos	29.88 x 10 ³	↑	GPT	5.8 U/L	↓
Neutrófilos %	91%	↑	Fosfatasa alcalina	135 U/L	↑
Neutrófilos	27.24 mL/mm ³	↑	Albúmina	2.94 g/dL	↓
Hematocrito	27.2 g/dL	↓	Anticuerpos virales		
Hemoglobina	8.7 g/dL	↓	Hepatitis B	0.46	NR
MCV	74.3 fL	↓	Hepatitis C	0.04	NR
MCH	23.8 pg	↓	VIH	0.11	NR
MCHC	32.0 g/dL	↓	CMV IgG	37.26	+
			VEB IgM	7.89	N
Otros estudios de laboratorio					
Ácido úrico			6.7 mg/dL		↑
Hemoglobina glicosilada			6.5 %		↑
Vitamina D			27.6 ng/ml		↓
Hormona paratiroidea			10.05 pg/mL		↓
Hemocultivos			Negativos		

N: negativo; NR: no reactivo; ↑: valores por encima de los de referencia; ↓: valores por debajo de los de referencia; MCV: volumen corpuscular medio; MCH: hemoglobina corpuscular media; MCHC: concentración de hemoglobina corpuscular media; VSG: velocidad de sedimentación globular; PCR: proteína C reactiva; LDH: lactato deshidrogenasa; GGT: gamma-glutamyl-transpeptidasa; ALAT: alanina aminotransferasa; VIH: virus de inmunodeficiencia humana; CMV IgG: títulos de anticuerpos de inmunoglobulina G contra el citomegalovirus; VEB: títulos de anticuerpos de inmunoglobulina M contra el virus de Epstein-Barr.

tendencia a recidivas y cronicidad de causa desconocida hasta la fecha.^{1,2} Tiene distribución de edad bimodal, el primer pico ocurre entre 15 y 25 años, como en nuestro caso y el segundo pico se encuentra entre 36 y 46 años; sin embargo, se han reportado casos en mayores de 70 años.^{1,2}

Se ha sugerido que factores genéticos, ambientales e infecciosos actúan como desencadenantes; sin embargo, no se ha establecido una causa específica.^{1,3} La evidencia no es concluyente en cuanto al aporte genético para la aparición de esta enfermedad; si bien no se ha reportado

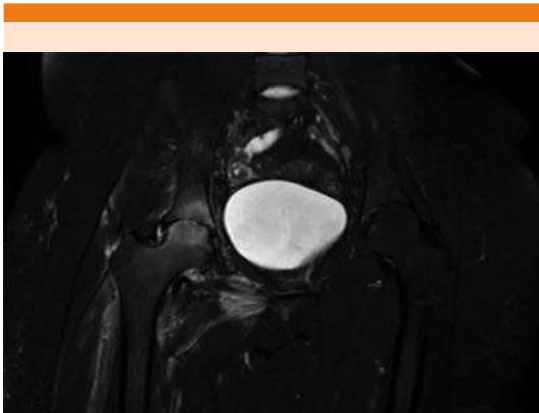


Figura 1. Tomografía de pelvis con necrosis avascular de la cabeza del fémur derecho y edema de la médula ósea del techo y el fondo acetabular. Efusión intraarticular y edema de los tejidos blandos adyacentes a la cadera derecha.

herencia familiar, se ha encontrado susceptibilidad genética y polimorfismos asociados, principalmente del antígeno leucocitario humano (HLA).^{1,3} También se han reportado patógenos bacterianos y virales, como desencadenantes primarios o de recaída de la enfermedad, entre ellos el citomegalovirus, cuyos títulos IgG se encontraron positivos en la paciente, por lo que podría sugerirse que fue el desencadenante en este caso.^{1,4}

La enfermedad de Still del adulto tiene cuatro síntomas cardinales: fiebre intermitente mayor de 39°C, artritis o artralgia, exantema evanescente no pruriginoso y leucocitosis con neutrofilia mayor del 80%, que pueden acompañarse de otros síntomas, como dolor de garganta, odinofagia, mialgia, linfadenopatías, esplenomegalia, pericarditis, hepatitis, entre otras.^{1,3} En este caso, se manifestaron los cuatro síntomas cardinales sumados a linfadenopatías intratorácicas, derrame pericárdico y hepatoesplenomegalia leve. Además, la enfermedad puede cursar con complicaciones, como el síndrome de activación

de macrófagos, coagulación intravascular diseminada, hemorragia alveolar difusa, hipertensión pulmonar, meningitis aséptica, etc.^{2,3} La paciente en este caso manifestó hipertensión pulmonar, derrame pericárdico e insuficiencia tricúspide. Si bien en la bibliografía no se han descrito casos de insuficiencia de la válvula tricúspide (reporte de insuficiencia de válvulas mitral y aórtica), no puede descartarse que el hallazgo sea producto de la enfermedad de base.⁵

La enfermedad tiene tres cursos diferentes: monofásico, intermitente y crónico.¹ El primero dura semanas o meses y se alivia completamente en menos de un año; el segundo tiene uno o más brotes de la enfermedad con o sin síntomas articulares y remisiones completas entre episodios que duran desde semanas hasta uno o dos años; los siguientes brotes tienden a ser menos graves y de menor duración; por último, el curso crónico es de peor pronóstico, se caracteriza por una enfermedad activa persistente con predominio de síntomas articulares, las articulaciones de la mano son el principal blanco de la artritis destructiva.¹ La paciente de este caso tenía enfermedad de Still del adulto con características de curso crónico.

El diagnóstico de la enfermedad de Still del adulto es de exclusión, por tanto, es importante descartar padecimientos que puedan simular el cuadro clínico, entre ellas enfermedades infecciosas, neoplásicas, autoinmunitarias, reumatológicas y hematológicas.²

No existe una prueba patrón de referencia ni hallazgos patognomónicos de enfermedad de Still del adulto; sin embargo, ciertos estudios paraclínicos pueden orientar el diagnóstico, entre ellos las concentraciones de ferritina sérica mayores a 5 veces el valor normal, aunque tienen baja especificidad por sí solas.^{1,2} Ahora bien, el hallazgo de hiperferritinemia asociado con ferritina glucosilada $\leq 20\%$ tiene especificidad



del 92.9%.^{1,2} En este caso no se cuantificó la ferritina glucosilada, pero la hiperferritinemia y los hallazgos clínicos fueron fundamentales para el diagnóstico.

Es común encontrar anemia asociada con proceso inflamatorio crónico, además, se han reportado casos de anemia ferropénica que se hace evidente luego del tratamiento de la enfermedad de Still del adulto.^{2,6} En este caso la paciente cursaba con anemia microcítica hipocrómica concordante con deficiencia de hierro. La leucocitosis con neutrofilia y la elevación de reactantes de fase aguda son hallazgos comunes que se relacionan con la actividad de la enfermedad, ambos se encontraron elevados en la paciente.²

Asimismo, las pruebas de función hepática se encuentran alteradas en más del 70% de los pacientes con enfermedad de Still del adulto;² en este caso la lactatodeshidrogenasa (LDH), gamma-glutamil transferasa (GGT) y fosfatasa alcalina se encontraron elevadas; por otra parte, la albúmina y la aspartato aminotransferasa (AST) estaban disminuidas. En cuanto a los paraclínicos reumatológicos, el factor reumatoideo, los anticuerpos antinucleares y el péptido citrulinado fueron negativos, lo que excluyó a la artritis reumatoidea como posible diagnóstico.

Los criterios de clasificación de Yamaguchi tienen sensibilidad del 93.5% y especificidad del 92.1% para el diagnóstico de enfermedad de Still del adulto; es necesario el cumplimiento de cinco o más criterios que incluyan al menos dos criterios mayores.^{2,7} **Cuadro 2**

Respecto al tratamiento, los AINEs son la primera línea; sin embargo, la seguridad y eficacia de estos fármacos en monoterapia no satisfacen las necesidades de los pacientes, por lo que actualmente se usan como soporte temporal.^{1,2} Ahora bien, los corticosteroides constituyen la línea

Cuadro 2. Criterios de clasificación de Yamaguchi y colaboradores

Criterios mayores	Criterios menores
Fiebre > 39°C que dura al menos una semana	Dolor de garganta*
Artralgias que duran 2 semanas o más	Linfadenopatía
Leucocitosis > 10 x 10 ³ con al menos 80% granulocitos	Hepatomegalia, esplenomegalia o ambas
Erupción cutánea macular o maculopapular no pruriginosa	Alteración de la función hepática
	Factor reumatoide y anticuerpos antinucleares negativos

* El dolor de garganta fue el único criterio que no mostró la paciente.

más efectiva en pacientes que no responden solo a los AINEs o que cursan con afectación sistémica.^{1,3} Sin embargo, es preciso recordar los efectos adversos derivados de su administración crónica, algunos de los cuales se manifestaron en nuestra paciente tras su administración durante dos años, como facie cushingoide, perímetro abdominal aumentado, hiperglucemia, descalcificación ósea que derivó en la fractura de las vértebras T8/T9 y necrosis avascular de la cabeza del fémur derecho. De ahí la importancia del diagnóstico temprano que permita reducir gradualmente las dosis de corticosteroides cuando se logra el control de la enfermedad; de no haber una respuesta adecuada deben adicionarse ahorradores de esteroides, como el metotrexato.^{1,2} La línea más reciente en el tratamiento de enfermedad de Still del adulto resistente son los agentes biológicos, como anakinra y tocilizumab.^{1,7}

CONCLUSIONES

La enfermedad de Still del adulto es un padecimiento infrecuente y de difícil diagnóstico. El juicio clínico es importante al momento de hacer un abordaje temprano que permita el inicio de terapias farmacológicas dirigidas a evitar la progresión de la enfermedad y las afectaciones sistémicas. De igual manera, el seguimiento es

parte fundamental del manejo del paciente con enfermedad de Still del adulto. Si bien los corticosteroides son la principal herramienta usada en el tratamiento, hay que tener en cuenta que su administración a largo plazo trae consecuencias importantes.

REFERENCIAS

1. Meng-Yan Wang, Jin-Chao Jia, Cheng-De Yang, Qiong-Yi Hu. Pathogenesis, disease course, and prognosis of adult-onset Still's disease: an update and review. *Chin Med J (Engl)* 2019; 132 (23): 2856-64. doi: 10.1097/CM9.0000000000000538.
2. Giacomelli R, Ruscitti P, Shoenfeld Y. A comprehensive review on adult onset Still's disease. *J Autoimmun* 2018; 93: 24-36. doi: 10.1016/j.jaut.2018.07.018.
3. Mitrovic S, Fautrel B. Complications of adult-onset Still's disease and their management. *Expert Rev Clin Immunol* 2018; 14 (5): 351-65. doi: 10.1080/1744666X.2018.1465821.
4. Jia J, Shi H, Liu M, Liu T, Gu J, Wan L, et al. Cytomegalovirus infection may trigger adult-onset Still's disease onset or relapses. *Front Immunol* 2019; 898 (10): 1-10. doi: 10.3389/fimmu.2019.00898.
5. Lee JS, Do IN, Kang DH, et al. Adult onset Still's disease as a cause of acute severe mitral and aortic regurgitation. *Korean J Intern Med* 2005; 20 (3): 264-67. doi: 10.3904/kjim.2005.20.3.264.
6. Patel S, Monemian S, Khalid A, Dosik H. Iron deficiency anemia in adult onset Still's disease with a serum ferritin of 26,387 µg/L. *Anemia* 2011; 2011: 184748. doi: 10.1155/2011/184748.
7. Sfriso P, Bindoli S, Galozzi P. Adult-onset Still's disease: Molecular pathophysiology and therapeutic advances. *Drugs* 2018; 78 (12): 1187-1195. doi: 10.1007/s40265-018-0956-9.

AVISO PARA LOS AUTORES

Medicina Interna de México tiene una nueva plataforma de gestión para envío de artículos. En: www.revisionporpares.com/index.php/MIM/login podrá inscribirse en nuestra base de datos administrada por el sistema *Open Journal Systems* (OJS) que ofrece las siguientes ventajas para los autores:

- Subir sus artículos directamente al sistema.
- Conocer, en cualquier momento, el estado de los artículos enviados, es decir, si ya fueron asignados a un revisor, aceptados con o sin cambios, o rechazados.
- Participar en el proceso editorial corrigiendo y modificando sus artículos hasta su aceptación final.