



<https://doi.org/10.24245/mim.v40i5.8191>

Pseudoquiste pancreático gigante secundario a episodio de pancreatitis aguda

Giant pancreatic pseudocyst secondary to an episode of acute pancreatitis.

Carlos Benjamín González Sánchez,¹ César Augusto Vega López,² Marina Márquez Abreu³

Resumen

ANTECEDENTES: Los pseudoquistes pancreáticos se consideran gigantes cuando la lesión mide más de 10 cm de diámetro. La causa más frecuente es la pancreatitis aguda y las agudizaciones de la pancreatitis crónica. El 50% de los casos remite de manera espontánea. El tratamiento se indica en pseudoquistes persistentes, sintomáticos o complicados.

CASO CLÍNICO: Paciente masculino de 74 años con antecedente de pancreatitis aguda quien dos meses posteriores al egreso hospitalario manifestó pérdida involuntaria de peso de 12 kg, tumor epigástrico palpable que deformaba la pared abdominal, saciedad temprana y dolor. La tomografía computada evidenció un pseudoquiste de páncreas de 168 x 120 x 139 mm con volumen aproximado de 1465 cc. Se trató endoscópicamente con prótesis metálica de aposición intraluminal.

CONCLUSIONES: El tratamiento del pseudoquiste gigante de páncreas por vía endoscópica con prótesis metálica de aposición intraluminal guiada por ultrasonido es un recurso terapéutico útil, que se asocia con mejor calidad de vida y estado mental del paciente comparado con el drenaje quirúrgico.

PALABRAS CLAVE: Pseudoquiste pancreático; pancreatitis; drenaje; calidad de vida.

Abstract

BACKGROUND: Pancreatic pseudocysts are considered giant when the lesion measures more than 10 cm in diameter. The most frequent etiology is acute pancreatitis and exacerbations of chronic pancreatitis. Spontaneous remission occurs in 50% of cases. Treatment is indicated in persistent, symptomatic or complicated pseudocysts.

CLINICAL CASE: A 74-year-old male patient with a history of acute pancreatitis who 2 months after discharge presented involuntary weight loss of 12 kg, a palpable epigastric tumor that deformed the abdominal wall, early satiety, and pain. Computed tomography showed a pancreatic pseudocyst measuring 168 x 120 x 139 mm with an approximate volume of 1465 cc. It was managed endoscopically with intraluminal apposition prosthesis.

CONCLUSIONS: Treatment of giant pseudocyst of the pancreas endoscopically with ultrasound-guided intraluminal apposition prosthesis is a useful therapeutic resource, which is associated with better quality of life and mental state of the patient compared to surgical drainage.

KEYWORDS: Pancreatic pseudocysts; Pancreatitis; Drainage; Quality of life.

¹ Medicina Interna. Endoscopia gastrointestinal.

² Medicina Interna.

³ Residente de Medicina Interna. Hospital Ángeles Pedregal, Ciudad de México.

Recibido: 21 de septiembre 2022

Aceptado: 30 de octubre 2022

Correspondencia

Marina Márquez Abreu
marquez_abreu@hotmail.com

Este artículo debe citarse como: González-Sánchez CB, Vega-López CA, Márquez-Abreu M. Pseudoquiste pancreático gigante secundario a episodio de pancreatitis aguda. Med Int Méx 2024; 40 (4): 283-286.

ANTECEDENTES

La primera descripción de un pseudoquiste pancreático la hizo Morgagni en 1761, quien estableció su formación y características anatómicas. En la actualidad, el pseudoquiste pancreático se define como la acumulación de líquido formado por enzimas digestivas, jugo pancreático e, incluso, sangre dentro de las paredes conformadas por tejido de granulación y fibrosis, que en el 90% de los casos es único. Se consideran grandes cuando son mayores a 5 cm y gigantes cuando miden 10 cm o más. En su contenido hay gran cantidad de enzimas pancreáticas y detritos inflamatorios.^{1,2}

Hasta el 40% de las pancreatitis agudas causan colecciones, la mayor parte se reabsorben (80%), el resto evoluciona a la formación de pseudoquistes, que son las lesiones quísticas más frecuentes del páncreas.^{1,3}

Parece surgir de la interrupción del conducto pancreático y la siguiente extravasación. Solo en un tercio de los pseudoquistes no hay comunicación con el conducto debido a que se cierra probablemente por proceso inflamatorio. La formación de pseudoquistes en pancreatitis aguda es la maduración de un proceso inflamatorio agudo con la posterior acumulación de productos de dicho proceso, así como secreciones pancreáticas.⁴

En el caso de las colecciones posteriores a pancreatitis aguda, solo ante la persistencia de éstas por más de 4 a 6 semanas y la coexistencia de paredes bien definidas de tejido fibroso o de granulación, se catalogan como pseudoquistes, que habitualmente contienen enzimas pancreáticas y tejido necrótico.⁴

La clínica de los pseudoquistes incluye síntomas caracterizados por dolor (75%), náusea (50%), fiebre y disminución ponderal. Al examen físico se encuentra una masa palpable en el epigastrio.

En los procesos complicados se ha descrito ictericia, obstrucción del tránsito entérico, biliar o de índole vascular, formación de pseudoaneurisma, ruptura y sangrado. La erosión arterial directa ocasiona una mortalidad del 40 al 80%.^{2,4}

La evaluación y el tratamiento de los pseudoquistes han cambiado de manera importante. Estos cambios se derivan del mejor conocimiento de la historia natural de la enfermedad y del incremento en la atención en los abordajes de invasión mínima.

El drenaje quirúrgico abierto (al estómago o a un asa de yeyuno en y de Roux) fue el tratamiento primario; esto se ha reemplazado por técnicas de drenaje laparoscópico y endoscópico. Los abordajes actuales solo consideran tratar a los pseudoquistes que causan síntomas (dolor abdominal, saciedad temprana), complicaciones (infección, sangrado, ruptura) u obstrucción (gástrica, duodenal o biliar). Es importante siempre distinguir los pseudoquistes de colecciones peripancreáticas agudas, colecciones necróticas agudas, necrosis pancreática sin pared y neoplasias quísticas.⁵

En la actualidad la tendencia es ofrecer tratamientos mínimamente invasivos, como las técnicas laparoscópicas y endoscópicas.

CASO CLÍNICO

Paciente masculino de 74 años, con antecedente de colecistectomía laparoscópica 20 años antes de su primera admisión hospitalaria por padecer pancreatitis aguda; dos meses después de su egreso el paciente manifestó malestar abdominal, saciedad temprana, disminución ponderal no voluntaria de hasta 12 kg, tumor en el epigastrio palpable que deformaba la pared abdominal y causaba dolor leve. La tomografía computada mostró un pseudoquiste de páncreas de 168 x 120 x 139 mm con volumen aproximado de 1465 cc. **Figura 1**

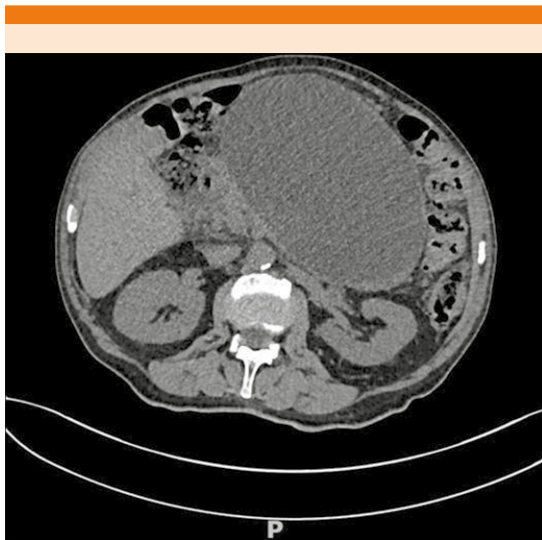


Figura 1. Tomografía abdominal simple con pseudoquiste pancreático (168 x 120 x 139 cm, volumen de 1465 cc).

La endoscopia superior y el ultrasonido transendoscópico con ecoendoscopio lineal mostraron una colección peripancreática anecoica, homogénea, con diámetro mayor de 16 cm y con control ecosonográfico se puncionó con aguja calibre 19 y se tomó líquido para análisis de marcadores tumorales y medición de amilasa. Posteriormente se introdujo guía hidrofílica 0.035 y se retiró la aguja. Se introdujo cistotomo 6 French para realizar cisto-gastro-anastomosis utilizando la guía como referencia. Finalmente se colocó con guía fluroscópica una prótesis de posición luminal spaxus de 16 mm de diámetro. Se observó adecuado vaciamiento de fluidos y se aspiraron 1400 cc. Al final se colocó sonda nasogástrica para vigilancia que se retiró 24 horas después del procedimiento.

Un mes más tarde el paciente mostró mejoría clínica y la tomografía axial computada evidenció ausencia de recidiva de colección peripancreática y se retiró la prótesis metálica de aposición intraluminal. **Figura 2**

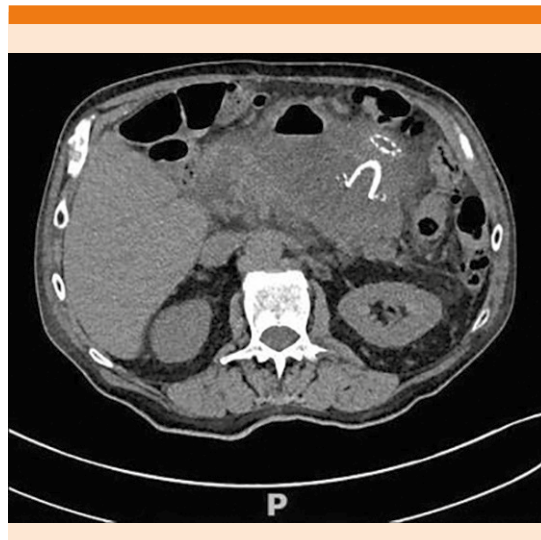


Figura 2. Tomografía de control al mes de la colocación de la endoprótesis que muestra curación imagenológica de la lesión pancreática.

DISCUSIÓN

Más del 50% de los pseudoquistes se curan espontáneamente, en consecuencia, el tratamiento inicial de éstos consiste en hidratación, analgésicos y antieméticos. Los dos principales factores que determinan la regresión espontánea son el tamaño y el tiempo de evolución después del diagnóstico.

Las indicaciones relativas para que haya o no regresión espontánea incluyen pseudoquistes mayores a 4 cm y que no haya cambios en tamaño, morfología o progresión después de un periodo de observación de 6 semanas. Hay pocos estudios de casos en la bibliografía en relación con el tratamiento de los pseudoquistes gigantes de páncreas. Behrman y colaboradores concluyeron que el tratamiento expectante de pseudoquistes gigantes se asocia con mayor morbilidad y mortalidad en comparados con pseudoquistes pequeños.^{1,2}

Existen varias clasificaciones de los pseudoquistes pancreáticos. Una de éstas es la de Nealon y Walser que se basa en la anatomía del conducto pancreático; este caso correspondió al tipo I (conducto normal sin conexiones con el quiste)⁴ y no tuvo curación espontánea, por lo que hubo la necesidad de dar tratamiento vía endoscópica porque el paciente tenía síntomas asociados con el mismo.

CONCLUSIONES

El tratamiento del pseudoquiste de páncreas por vía endoscópica con prótesis metálica de aposición intraluminal guiada por ultrasonido es un recurso terapéutico útil que ofrece drenaje continuo, bajo índice de eventos adversos, mínima invasión, menores costos, menor estancia hospitalaria y se asocia con mejor calidad de vida y estado mental del paciente en comparación con el drenaje quirúrgico.⁵

El diagnóstico y tratamiento de esta enfermedad dependerán de diversos factores que inicialmente serán abordados por el internista, por lo que la importancia de comunicar este caso radica en la necesidad de conocer su existencia, así como su abordaje diagnóstico y terapéutico.

REFERENCIAS

1. Habashi S, Dragonov PV. Pancreatic pseudocyst. *World J Gastroenterol* 2009; 15 (1): 38-47. doi: 10.3748/wjg.15.38
2. Ge PS, Weizmann M, Watson RR, Pancreatic pseudocysts: Advances in endoscopic management. *Gastroenterol Clin North Am* 2016; 45 (1): 9-27. doi: 10.1016/j.gtc.2015.10.003
3. Braghetto Miranda I, Jiménez Yuri R, Korn O, Arellano L. Manejo quirúrgico de pseudoquiste pancreático gigante: Caso clínico. *Revista Cirugía* 2021; 73 (2). <http://dx.doi.org/10.35687/s2452-454920210021010>
4. Fallas Durón LE. Pseudo quiste pancreático. *Rev Med Costa Rica Centroamérica* 2013; LXX; 87-93.
5. Martínez-Ordaz JL, Toledo-Toral C, Franco-Guerrero N, Tun-Abraham M, Souza-Gallardo LM. Tratamiento quirúrgico del pseudoquiste de páncreas. *Cir Cir* 2016; 84 (4): 288-292. <https://doi.org/10.1016/j.circir.2015.09.00112>