



<https://doi.org/10.24245/mim.v40iJulio.8374>

Selenosis por nuez de Brasil

Selenosis due to Brazil nut.

Luis Fernando García Frade Ruiz,¹ Juan Carlos Peláez Piedrahita,² Nadia Giovanna Chia Vázquez³

Resumen

ANTECEDENTES: En la intoxicación aguda por selenio pueden sobrevenir síntomas abdominales: náuseas, vómito, dolor abdominal, diarrea, aliento a ajo y signos cardíacos: taquicardia e hipotensión. La nuez de Brasil se comercializa en varias presentaciones, en algunas de ellas solo se indica como “fuente de selenio”, por lo que quizá la selenosis sea más frecuente de lo que imaginamos.

CASO CLÍNICO: Paciente femenina de 61 años que acudió al servicio de Urgencias con un cuadro de vómito, diarrea y dolor abdominal acompañado de una molestia en el hemitórax izquierdo, con alteraciones electrocardiográficas con depresión del segmento ST y elevación de la troponina I, con ecocardiograma y angiotomografía coronaria sin alteraciones. Al interrogatorio directo afirmó haber consumido en los días previos de media a una semilla al día de nuez de Brasil para perder peso, tras lo que se diagnosticó selenosis.

CONCLUSIONES: La selenosis debe sospecharse en todo paciente con cuadro de vómito, diarrea y dolor abdominal con o sin otras manifestaciones, debido a la frecuente comercialización de la nuez de Brasil en la actual globalización y facilidad de adquirirla a través de la venta digital.

PALABRAS CLAVE: Selenio; nuez de Brasil; *Bertholletia*; pérdida de peso.

Abstract

BACKGROUND: In acute intoxication due to selenium there may be abdominal symptoms, such as nausea, vomiting, abdominal pain, diarrhea, garlic breath, as well as cardiac symptoms and signs, such as tachycardia and hypotension. Brazil nut is marketed in several presentations, in some of them it is only indicated as a “source of selenium”, so maybe selenosis is more frequent than we imagine.

CLINICAL CASE: A 61-year-old female patient who presented to the emergency room with vomiting, diarrhea and abdominal pain accompanied by discomfort in the left hemithorax, with electrocardiographic alterations with ST-segment depression and troponin I elevation, with echocardiogram and coronary angiotomography without alterations. On direct questioning she claimed to have consumed in the previous days half to one Brazil nut seed per day to weight loss, after which, selenosis was diagnosed.

CONCLUSIONS: Selenosis should be suspected in all patients with vomiting, diarrhea and abdominal pain with or without other manifestations, due to the frequent commercialization of Brazil nut in the current globalization and the ease of acquiring it through digital sales.

KEYWORDS: Selenium; Brazil nut; *Bertholletia*; Weight loss.

¹ Medicina Interna.

² Cardiología.

³ Medicina general.

Hospital Ángeles Pedregal, Ciudad de México.

Recibido: 16 de noviembre 2022

Aceptado: 12 de diciembre 2022

Correspondencia

Luis Fernando García Frade Ruiz
doctorfrade@gmail.com

Este artículo debe citarse como: García Frade-Ruiz LF, Peláez-Piedrahita JC, Chia-Vázquez NG. Selenosis por nuez de Brasil. Med Int Méx 2024; 40 (6): 374-378.



ANTECEDENTES

En la intoxicación aguda por selenio pueden sobrevenir síntomas abdominales: náuseas, vómito, dolor abdominal, diarrea, aliento a ajo y signos cardiacos: taquicardia e hipotensión. La nuez de Brasil se comercializa en varias presentaciones, en algunas de ellas solo se indica como “fuente de selenio”, por lo que quizá la selenosis sea más frecuente de lo que imaginamos.¹

CASO CLÍNICO

Paciente femenina de 61 años con antecedentes de tabaquismo y hábitos higiénicos y alimenticios adecuados, sin inmunizaciones y viajes recientes. Antecedentes patológicos: quirúrgicos: oclusión tubaria bilateral en 1990, sin enfermedades diagnosticadas. Recibe terapia hormonal sustitutiva no especificada.

La paciente acudió al servicio de Urgencias por manifestar horas previas a su ingreso vómito en 10 ocasiones y dolor abdominal intermitente y generalizado tipo cólico, acompañado de 3 evacuaciones semilíquidas y dolor en el hemitórax izquierdo leve pero constante que aumentaba con el esfuerzo al vomitar.

A la exploración física se encontró: frecuencia cardiaca 75 latidos por minuto, presión arterial: 150-80 mmHg, consciente, orientada, con leve deshidratación de mucosas, con ruidos cardiacos rítmicos, sin soplos, campos pulmonares limpios, abdomen con movimientos peristálticos aumentados, blando, con molestia ligera a la palpación en marco cólico de predominio en la fosa iliaca izquierda y el cuadrante superior derecho, sin datos clínicos de irritación peritoneal. Las extremidades sin edema ni agregados, sin reproducción ni aumento del dolor torácico a la palpación de la parrilla costal izquierda.

Los estudios de laboratorio y gabinete reportaron: leucocitos $18.8 \times 10^3/\mu\text{L}$, plaquetas

$182,000 \times 10^3/\mu\text{L}$, glucosa 169 mg/dL, creatinina 0.85 mg/dL, albúmina 4.3 g/dL, calcio 10 mg/dL, fósforo 1.80 mg/dL, sodio 133 mEq/L, potasio 4.12 mEq/L, bilirrubina total 1.69 mg/dL, fosfatasa alcalina 50 U/L, TGP 62 U/L, TGO 64 U/L, DHL 366 U/L, colesterol 250 mg/dL, triglicéridos 84 mg/dL, amilasa 55 U/L y lipasa 31 U/L.

El ultrasonido de abdomen superior no mostró alteraciones. El electrocardiograma evidenció infradesnivel del segmento ST de V3-V6, DII, DIII y AVF (**Figura 1**), por lo que se solicitaron enzimas cardiacas, concentraciones séricas de digoxina y ecocardiograma transtorácico, que resultaron con troponina I 19.7 pg/mL, creatinfosfocinasa (CPK) 224 U/L con fracción MB (CPK-MB) de 25 U/L, concentraciones de digoxina menor a 0.3 ng/mL, con ecocardiograma sin alteraciones en la movilidad con FEVI del 70%.

Se inició hidratación intravenosa, antimicrobiano, protector de la mucosa gástrica, analgésicos y se ingresó para estudio. Se solicitó la valoración cardiológica; la paciente comentó haber consumido aproximadamente desde 5 días previos a su ingreso nuez de Brasil para perder peso, a razón de media a una semilla al día.

Los estudios de laboratorio al día siguiente arrojaron: Hb 16.1 g/dL, leucocitos $17.6 \times 10^3/\mu\text{L}$, plaquetas $148,000 \times 10^3/\mu\text{L}$, electrocardiograma sin grandes cambios y con mejoría clínica sin vómito ni diarrea.

La angiotomografía coronaria no mostró alteraciones. Se inició dieta líquida y se continuó el tratamiento médico establecido.

Al día siguiente los estudios de laboratorio mostraron: Hb 13.1 g/dL, leucocitos $10.0 \times 10^3/\mu\text{L}$, plaquetas $108,000 \times 10^3/\mu\text{L}$, glucosa 92 mg/dL, creatinina 0.87 mg/dL, albúmina 2.9 g/dL, calcio 8.4 mg/dL, fósforo 1.81 mg/dL, sodio 138 mEq/L, potasio 3.6 mEq/L, bilirrubina total 0.64 mg/dL, fosfatasa alcalina 32 U/L, TGP 47 U/L, TGO

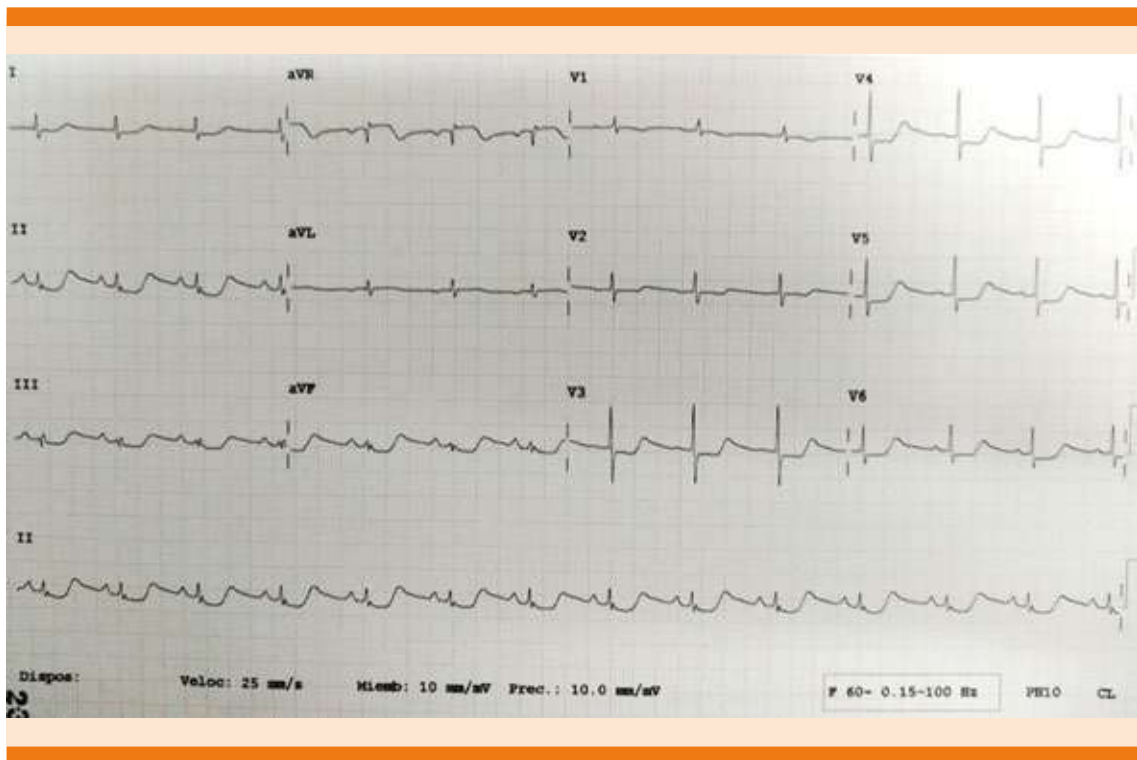


Figura 1. Electrocardiograma de ingreso.

22 U/L, DHL 197 U/L, colesterol 178 mg/dL, triglicéridos 108 mg/dL, amilasa 41 U/L, lipasa 21 U/L, CPK 111 U/L, CPK-MB 14 U/L y troponina I 28.4 pg/mL no obstante franca mejoría clínica y electrocardiográfica. **Figura 2**

Los estudios practicados un día después mostraron: Hb 12.7 g/dL, leucocitos $8.9 \times 10^3/\mu\text{L}$, plaquetas $76,000 \times 10^3/\mu\text{L}$, CPK 47 U/L, CPK-MB 13 U/L y troponina I 7.7 pg/mL. La paciente permanecía asintomática, comiendo, caminando, sin diarrea, por lo que se decidió su alta hospitalaria con vigilancia ambulatoria.

REVISIÓN DE LA BIBLIOGRAFÍA

La nuez de Brasil crece en grandes árboles tropicales llamados *Bertholletia excelsa*, que pueden

llegar a medir hasta 45 m de altura en áreas alrededor del Amazonas: Brasil, Perú, Venezuela, Colombia y Ecuador.¹ **Figura 3**

El consumo de la nuez de Brasil se ha asociado con beneficios en el metabolismo de los lípidos con reducción de las LDL, el estrés oxidativo, en los biomarcadores de inflamación y la oncogénesis, así como en algunas funciones cognitivas.¹ La mayor parte de esos beneficios se debe a que la nuez de Brasil es uno de los alimentos más ricos en selenio, principalmente, selenometionina.¹

Las recomendaciones de consumo diario de selenio son de 55 μg al día, con base en la referencia de 0.005 $\mu\text{g}/\text{kg}$ al día. Cada nuez de Brasil contiene alrededor de 90 μg .² La intoxicación por selenio puede ser aguda o crónica, en la

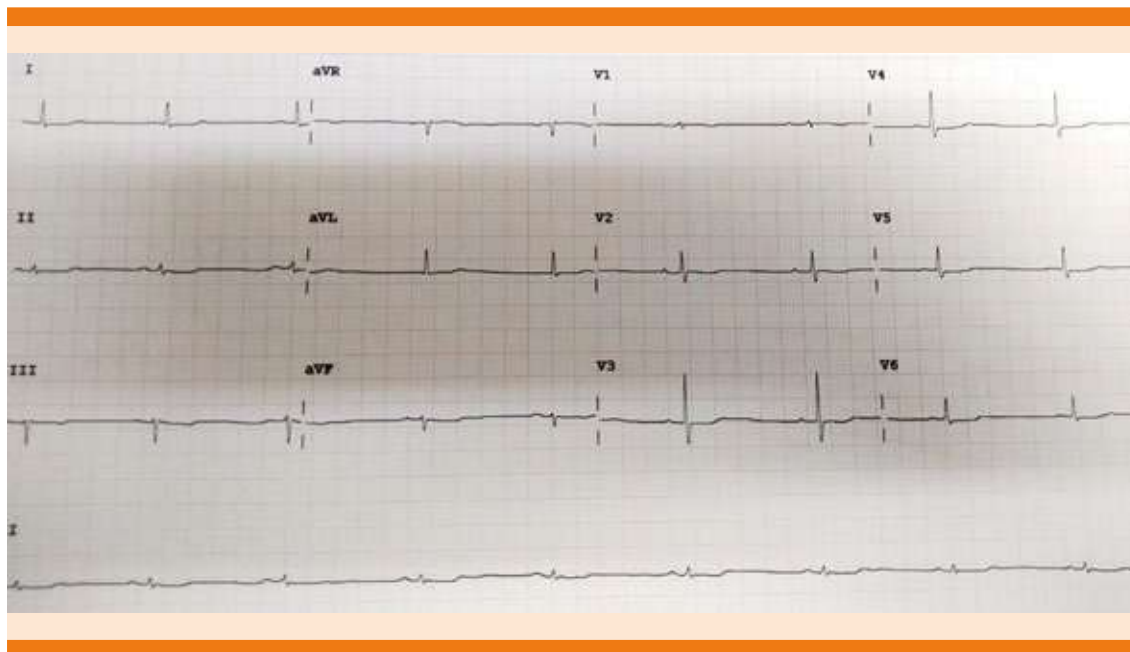


Figura 2. Electrocardiograma al alta del hospital.



Figura 3. Nuez de Brasil.

forma aguda puede desencadenar: disnea, infarto de miocardio, insuficiencia renal y síntomas vasculares como enrojecimiento facial.² En la intoxicación aguda, que suele ser secundaria a una ingesta de dosis única, minutos u horas después pueden sobrevenir síntomas abdominales: náuseas, vómito, dolor, diarrea, aliento a ajo, así como síntomas y signos cardiacos: taquicardia e hipotensión.

Las anomalías cardíacas tempranas más frecuentes muestran aplanamiento de la onda T o inversión, además de prolongación del intervalo QT.^{3,4} Pueden desencadenarse alteraciones pulmonares, como el edema, dermatológicas como la caída de cabello y neurológicas: temblor, mareos y mialgias.⁶ La muerte suele ir precedida por hipotensión resistente secundaria a vasodi-

latación y a depresión miocárdica directa.⁴ Las anomalías de laboratorio incluyen elevación de la CPK sérica al inicio con pico al día 4-5, mientras que la fracción MB de la CPK permanece baja de manera típica.⁴

El consumo crónico de altas cantidades de selenio orgánico o inorgánico tiene efectos similares. Los indicadores tempranos de intoxicación son el aliento a ajo en la respiración y un sabor a metal en la boca. Los signos clínicos más comunes de selenosis crónica son la pérdida de cabello y de uñas. Otros síntomas incluyen lesiones dérmicas, náuseas, diarrea, fatiga, irritabilidad y alteraciones del sistema nervioso.⁶

DISCUSIÓN

La nuez de Brasil se comercializa en varias presentaciones, en algunas de ellas solo se indica como "fuente de selenio", por lo que quizá la selenosis sea más frecuente de lo que imaginamos y, como en la mayor parte de los padecimientos, falta tener presente el conocimiento para sospecharlo y diagnosticarlo porque debido a sus frecuentes manifestaciones gastrointestinales, quizá la mayor parte de las ocasiones puede considerarse una simple infección gastrointestinal; por lo anterior comunicamos este caso

para sumar la selenosis a nuestra enorme lista de posibilidades diagnósticas en el gran océano de conocimientos que como internistas debemos tener.

CONCLUSIONES

La selenosis debe sospecharse en todo paciente con cuadro de vómito, diarrea y dolor abdominal con o sin otras manifestaciones debido a la frecuente comercialización de la nuez de Brasil en la actual globalización y facilidad de adquirirla a través de la venta digital.

REFERENCIAS

1. Mazokopakis E, Liontiris M. Commentary: Health concerns of Brazil nut consumption. *J Altern Complement Med* 2018; 24. doi: 10.1089/acm.2017.0159
2. Liji T. Toxicidad del selenio. News-Medical. <https://www.news-medical.net/health/Selenium-Toxicity.aspx>
3. Niels Hadrupa N, Ravn-Harenb G. Acute human toxicity and mortality after selenium ingestion: A review. *J Trace Elements Med Biol* 2020; 58. <https://doi.org/10.1016/j.jtemb.2019.126435>
4. Nuttall K. Review: Evaluating selenium poisoning. *Ann Clin Lab Sci* 2006; 36 (4): 409-20.
5. Agency for Toxic Substances and Disease Registry. Toxicological profile for Selenium. Atlanta, GA: US. Department of Health and Human Services Public Health Service. 2003.
6. National Institute of Health, Office of Dietary Supplements. Selenium. USA. 2021.