

<https://doi.org/10.24245/mim.v40iNoviembre.9085>

Sarcoma pleomórfico indiferenciado en la aurícula izquierda

Undifferentiated pleomorphic sarcoma in the left atrium.

Adriana Castro Salazar

Resumen

ANTECEDENTES: Los sarcomas de tejidos blandos son un grupo heterogéneo de tumores sólidos raros y de tejidos blandos de origen mesenquimatoso o de tejido conjuntivo. Pueden aparecer en casi cualquier sitio anatómico, pero son más frecuentes en las extremidades, el tronco, las vísceras, el retroperitoneo, la cabeza y el cuello. Alrededor del 10% de los pacientes tienen metástasis detectables al momento del diagnóstico del tumor primario, más comúnmente en los pulmones.

CASO CLÍNICO: Paciente femenina de 65 años, en quien se diagnosticó sarcoma pleomórfico indiferenciado grado 4 en la aurícula izquierda.

CONCLUSIONES: El sarcoma de tejidos blandos es infrecuente, por lo que requiere un alto grado de sospecha clínica para dar un tratamiento multidisciplinario oportuno. La paciente del caso tuvo una manifestación clínica poco sugerente del diagnóstico final, lo que abre el camino para ampliar los diagnósticos diferenciales de este tipo de estirpes en cavidades cardíacas.

PALABRAS CLAVE: Sarcomas de tejidos blandos; sarcoma pleomórfico indiferenciado; aurícula izquierda.

Abstract

BACKGROUND: Soft tissue sarcomas are a heterogeneous group of rare, solid and soft tissue cancers of mesenchymal or connective tissue origin. They can develop in almost any anatomical site, but more commonly in the extremities, trunk, viscera, retroperitoneum, or head and neck; about 10% of patients have detectable metastases at the time of diagnosis of the primary tumor, most commonly in lungs.

CLINICAL CASE: A 65-year-old female patient in whom a grade 4 undifferentiated pleomorphic sarcoma in the left atrium was diagnosed.

CONCLUSIONS: Soft tissue sarcomas require a high degree of clinical suspicion to carry out a timely multidisciplinary treatment. Having initially presented a clinical presentation that is not very suggestive of the final diagnostic result, it opens the way for expanding the differential diagnoses of this type of lineage in cardiac cavities.

KEYWORDS: Soft tissue sarcomas; Undifferentiated pleomorphic sarcoma; Left atrium.

Servicio de Medicina Interna, Hospital Regional Dr. Manuel Cárdenas de la Vega, Instituto de Seguridad y Servicios Sociales de los Trabajadores del Estado, Culiacán, Sinaloa, México.

Recibido: agosto 2023

Aceptado: agosto 2023

Correspondencia

Adriana Castro Salazar
adriannacz93@gmail.com

Este artículo debe citarse como:
Castro-Salazar A. Sarcoma pleomórfico indiferenciado en la aurícula izquierda. Med Int Méx 2024; 40 (10): 704-707.

ANTECEDENTES

Los sarcomas de tejidos blandos son un grupo heterogéneo de tumores sólidos raros y de tejidos blandos de origen mesenquimatoso o de tejido conjuntivo.¹

El sarcoma óseo primario es aproximadamente 3 a 4 veces más frecuente que el de Ewing, de mama y pericardio. La incidencia anual en todo el mundo es de, aproximadamente, 1.8 a 5 por cada 100,000 habitantes.² La mayor parte de los sarcomas de tejidos blandos surgen *de novo*, con un origen poco claro.³

La manifestación típica del sarcoma de tejido blando pleomórfico indiferenciado es de una tumoración de rápido crecimiento en la piel, el hueso o el tejido conjuntivo. Puede afectar casi cualquier sitio anatómico, pero los sitios de tumores primarios más comunes incluyen: extremidades (con más frecuencia los muslos, 43-75%), vísceras (19%), retroperitoneo (10-15%), tronco-pared del tronco (10%), cabeza y cuello (9%).^{2,4}

CASO CLÍNICO

Paciente femenina de 65 años, originaria y residente de Sinaloa, México, con antecedentes de hipertensión arterial sistémica, enfermedad celiaca y osteoporosis con control adecuado. Su padecimiento actual inició en junio de 2023 con disnea de medianos esfuerzos, palpitaciones y visión borrosa. Acudió con un cardiólogo, quien le practicó ecocardiograma transesofágico que identificó una tumoración de 35 x 40 mm, con superficie rugosa y lobulada, el mayor de sus lóbulos de 14 x 16 mm. El interior de la masa mostraba ecotextura heterogénea con algunas áreas hipoecoicas, sin flujo aparente en la tumoración, no se apreciaba adherido al tabique interauricular, provenía del techo de la aurícula izquierda y de la pared posterior. **Figuras 1 a 3**

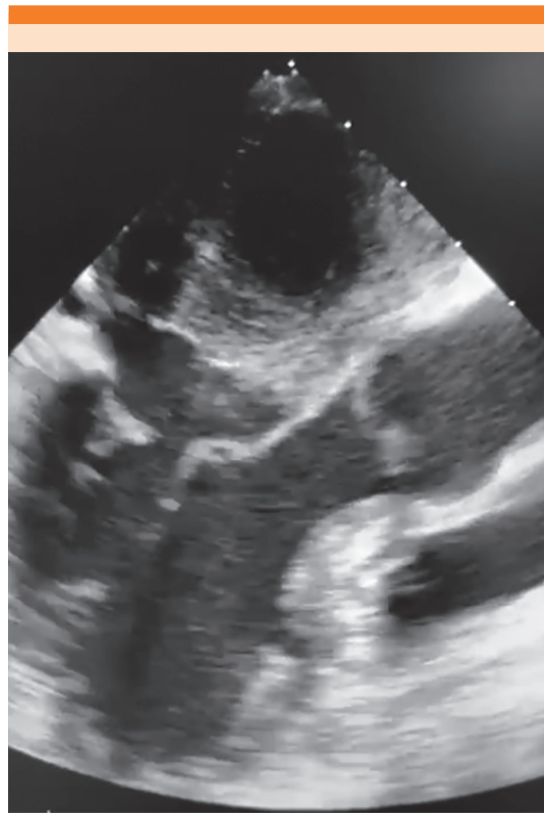

Figura 1. Ecocardiograma transesofágico.

La tomografía simple y contrastada de cráneo, tórax, abdomen y pelvis no evidenció lesiones sugerentes de metástasis. Un equipo multidisciplinario practicó una tumorectomía cardíaca.

En la pieza quirúrgica se observaron múltiples fragmentos de tejido de aspecto tumoral-nodular y restos de cuerdas tendinosas y válvula cardíaca (**Figura 4**). Microscópicamente se apreció una neoplasia mesenquimatosa fusicelular de apariencia pleomórfica (**Figura 5**), cuyo reporte fue de sarcoma pleomórfico indiferenciado grado 4 (grado histológico 3, índice mitótico 1, necrosis 0) de acuerdo con el sistema de clasificación FNCLCC. **Figuras 6 y 7**

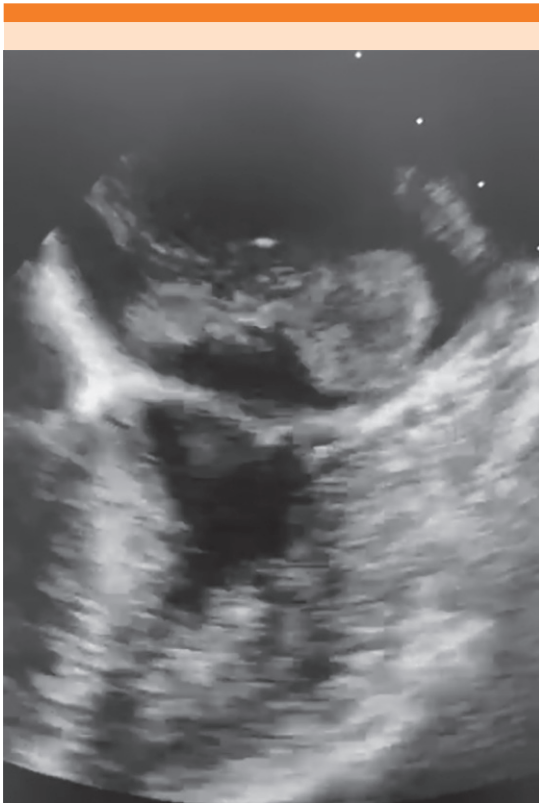

Figura 2. Ecocardiograma transesofágico con tumoración en la aurícula izquierda lobulada.

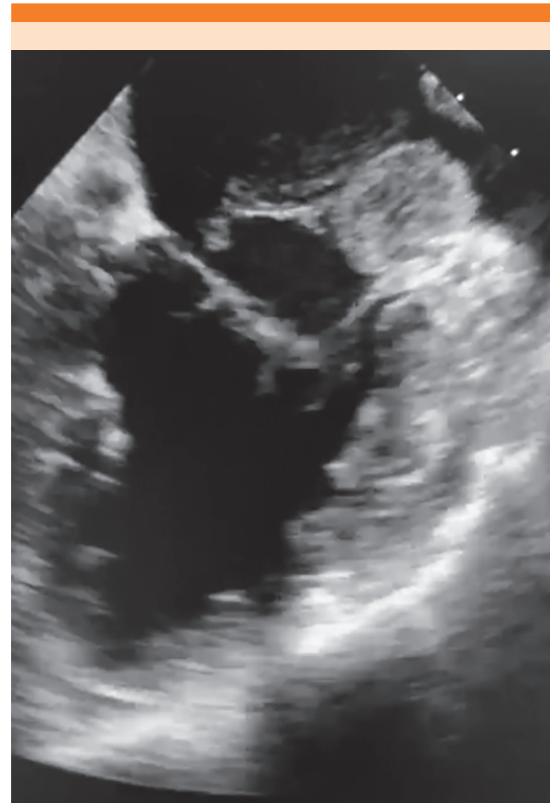

Figura 3. Ecocardiograma transesofágico con tumoración en la aurícula izquierda rugosa y lobulada con ecotextura heterogénea en su interior.

DISCUSIÓN

Ante la existencia de tumores en las cavidades cardíacas, la principal sospecha diagnóstica por incidencia⁵ son los tumores secundarios, seguidos de tumores cardíacos primarios benignos, como mixoma, lipoma y fibroelastoma papilar. Como tumor primario maligno el sarcoma representa menos del 24%; en el caso comunicado fue necesaria la intervención quirúrgica para obtener la pieza histopatológica con el resultado de malignidad.

CONCLUSIONES

Con la identificación oportuna de estas manifestaciones poco comunes de sarcomas queda



Figura 4. Múltiples fragmentos de tejido de aspecto tumoral-nodular y restos de cuerdas tendinosas y válvula cardíaca.

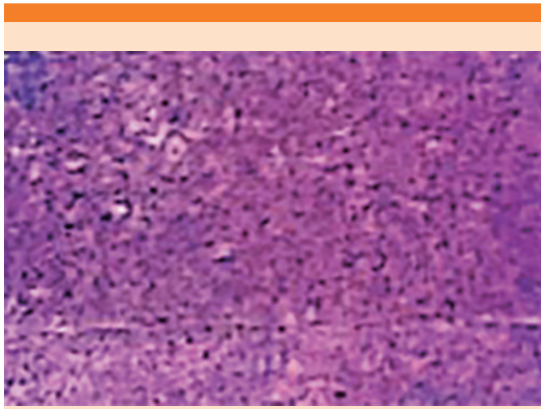


Figura 5. Microscópicamente se aprecia una neoplasia mesenquimatosa fusocelular de apariencia pleomórfica (H-E, 4x).

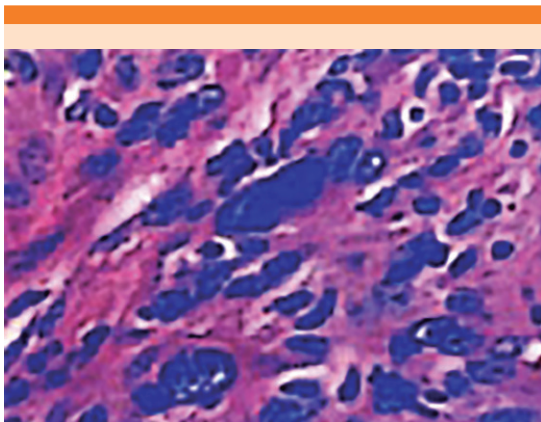


Figura 6. Las células mesenquimatosas muestran núcleos hipercromáticos y pleomórficos (H-E, 40x).

manifiesta la necesidad de contar con un equipo multidisciplinario para lograr el diagnóstico y tratamiento oportunos en pacientes que salen del panorama típico de manifestación de lesiones cardíacas.

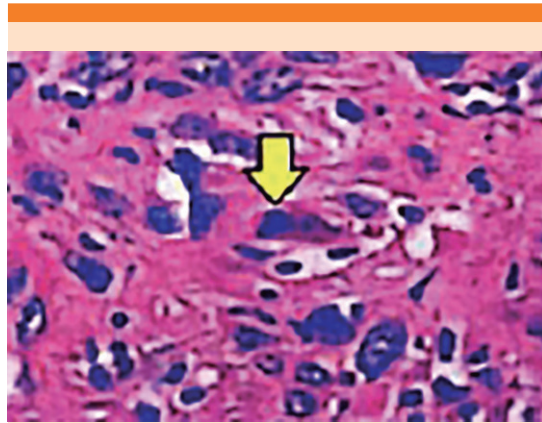


Figura 7. Figuras de mitosis atípicas (flecha). H-E, 40x.

Agradecimiento

A mi familia, por su incondicional apoyo, y a los pacientes, incluida la de este estudio.

REFERENCIAS

1. von Mehren M, Randall RL, Benjamin RS, et al. Soft tissue sarcoma, Version 2.2018, NCCN Clinical practice guidelines in oncology. *J Natl Compr Canc Netw* 2018; 16 (5): 536-63. <https://doi.org/doi: 10.6004/jnccn.2018.0025>
2. Nystrom LM, Reimer NB, Reith JD, et al. Multidisciplinary management of soft tissue sarcoma. *Sci World J* 2013; 2013: 85246. <https://doi.org/10.1155/2013/852462>
3. Fletcher CDM, Bridge JA, Hogendoorn PCW, Mertens F, eds. WHO Classification of tumours of soft tissue and bone. 4th ed. IARC: Lyon, France; 2013.
4. Schöffski P, Cornillie J, Wozniak A, Li H, Hompes D. Soft tissue sarcoma: an update on systemic treatment options for patients with advanced disease. *Oncol Res Treat* 2014; 37 (6): 355-62. <http://doi.org/10.1159/000362631>
5. Tyebally S, Chen D, Bhattacharyya S, et al. Cardiac Tumors: JACC CardioOncology State-of-the-Art Review. *JACC CardioOncol.* 2020; 2 (2): 293-311. <https://doi.org/10.1016/j.jacc.2020.05.009>