

Cambios corticales tomográficos y su correlación con la evaluación cognitiva de Montreal

Tomographic cortical changes and their relationship with the Montreal Cognitive Assessment.

Roberto Silva Casiano,¹ Ethel Raquel Felipe Cardoso,¹ Jessica Camacho Ruíz,² Josafat Francisco Martínez Magaña,³ Mariela Calderón Ortiz,¹ María Fernanda Fernández Rodríguez¹

Resumen

OBJETIVO: Determinar la relación entre los cambios corticales tomográficos y los resultados de la evaluación cognitiva de Montreal.

MATERIALES Y MÉTODOS: Estudio observacional, unicéntrico, transversal, efectuado de marzo de 2022 a junio de 2023 en el servicio de Imagenología del Hospital General de Zona 20 en la ciudad de Puebla, México, que incluyó pacientes de 50 a 90 años a quienes se les aplicó la evaluación cognitiva de Montreal antes de la tomografía de cráneo simple, en la que se midieron el índice de Evans, la distancia craneoencefálica y el ancho interhemisférico. Los resultados se expresaron con estadística descriptiva, coeficiente de correlación de Spearman y valor de significación de 0.05 utilizando el programa estadístico SPSS versión 25.

RESULTADOS: Se estudiaron 106 pacientes, de los que 50 eran hombres, con media de edad de 66.5 ± 11 años; 72 mostraron función cognitiva normal, 28 deterioro cognitivo leve y 6 demencia. El coeficiente de correlación de Spearman obtenido entre la función cognitiva y el índice de Evans fue: $r = 0.597$; para la distancia craneoencefálica: $r = 0.443$ y para el ancho interhemisférico: $r = 0.515$.

CONCLUSIONES: Existe una correlación positiva baja a moderada entre los resultados de la evaluación cognitiva de Montreal y los índices tomográficos de atrofia cortical.

PALABRAS CLAVE: Disfunción cognitiva; pruebas de estado mental y demencia; tomografía.

Abstract

OBJECTIVE: To determine the relationship between cortical changes and the results of the Montreal Cognitive Assessment.

MATERIALS AND METHODS: A single-center, observational, transversal, cohort study was conducted from March 2022 to June 2023 in the Radiology department at Zone General Hospital 20 in Puebla, Mexico, including patients aged 50 to 90 years who underwent the Montreal test prior to the tomographic study, where the Evans index, cranial-brain distance and interhemispheric width were measured. The results were expressed with descriptive statistics, Spearman's correlation coefficient, and significance value of 0.05.

RESULTS: One hundred six patients were studied, consisting of 50 men and 56 women, with an average age of 66.5 ± 11 years; 72 presented normal cognitive function, 28 had mild cognitive impairment and 6 had dementia. The Spearman correlation coefficient obtained between cognitive function and the Evans index was: $r = 0.597$; for the cranial-brain distance: $r = 0.443$ and for the interhemispheric width: $r = 0.515$.

CONCLUSIONS: There is a low to moderate positive relationship between the Montreal Cognitive Assessment results and tomographic index of cortical atrophy.

KEYWORDS: Cognitive dysfunction; Mental status and dementia tests; Tomography.

¹ Departamento de Imagenología, Hospital General de Zona 20 La Margarita, Instituto Mexicano del Seguro Social, Puebla, México.

² Departamento de Urgencias, Unidad de Medicina Familiar 28, Instituto Mexicano del Seguro Social, Ciudad de México.

³ Servicio de Medicina Interna y Geriátrica, Hospital General Dr. Gaudencio González Garza, Centro Médico Nacional La Raza, Instituto Mexicano del Seguro Social, Ciudad de México.

ORCID

<https://orcid.org/0000-0002-2142-9995>

<https://orcid.org/0009-0002-0483-4881>

<https://orcid.org/0000-0003-4207-3251>

<https://orcid.org/0000-0002-7685-4059>

<https://orcid.org/0000-0001-6335-9705>

<https://orcid.org/0000-0003-0156-0184>

Recibido: 16 de octubre 2024

Aceptado: 7 de enero 2025

Correspondencia

Roberto Silva Casiano

silvar.rx@gmail.com

Este artículo debe citarse como:

Silva-Casiano R, Felipe-Cardoso ER, Camacho-Ruiz J, Martínez-Magaña JF, Calderón-Ortiz M, Fernández-Rodríguez MF. Cambios corticales tomográficos y su correlación con la evaluación cognitiva de Montreal. Med Int Méx 2025; 41 (1): 17-23.

ANTECEDENTES

La cognición es el conjunto de procesos mentales que permiten la interacción con el entorno. El deterioro cognitivo, definido como la pérdida de funciones mentales, está sujeto a una considerable variabilidad interindividual¹ y se considera una afección intermedia entre el estado cognitivo normal y la demencia.²

Los cambios progresivos en la estructura y función cerebral son característicos del envejecimiento.³ A partir de la edad de 60 años, el cerebro pierde entre 2 y 3 gramos anuales,⁴ lo que se refleja en el aumento de la amplitud de surcos y cisuras cerebrales, además de aumento en el volumen de los ventrículos laterales,⁵ hallazgos observables en los estudios de imagen.

El patrón cognitivo del envejecimiento es heterogéneo y solo algunos individuos muestran deterioro en la ejecución de sus actividades diarias.² En México existen 800,000 personas afectadas con demencia, con prevalencia del 7.9 al 9% e incidencia de 23.7 casos por cada 100 habitantes por año.⁶

Las pruebas cognitivas son fundamentales para identificar deterioro cognitivo en etapas tempranas; la evaluación cognitiva de Montreal (MoCA por sus siglas en inglés) se aplica en 10 minutos y consta de 30 ítems que evalúan ocho funciones cognoscitivas.⁶ Su sensibilidad y especificidad para la detección de pacientes con deterioro cognitivo leve es del 90 y 87%, respectivamente.

La tomografía computada permite medir la atrofia cerebral mediante índices como el de Evans, la distancia craneoencefálica y el ancho interhemisférico,⁷ útiles para cuantificar el envejecimiento cerebral y evaluar el riesgo de demencia.

El objetivo de esta investigación fue determinar la relación entre los cambios corticales observados

en la tomografía simple de cráneo y los resultados de la evaluación cognitiva de Montreal.

MATERIALES Y MÉTODOS

Estudio observacional, unicéntrico, de corte transversal, efectuado en el Servicio de Imagenología de un hospital de segundo nivel en la ciudad de Puebla, México, de marzo de 2022 a junio de 2023. Se incluyeron sujetos de 50 a 90 años a los se aplicó una evaluación cognitiva mediante la prueba de Montreal y, posteriormente, se les hizo tomografía simple de cráneo en la que se midió el índice de Evans, la distancia craneoencefálica y el ancho interhemisférico. Todos los pacientes firmaron una carta de consentimiento informado.

Una puntuación menor de 14 se clasificó con demencia, de 14 a 23 puntos con deterioro cognitivo leve y mayor de 23 puntos con función cognitiva normal.^{8,9}

Las mediciones tomográficas utilizadas para cuantificar la atrofia cortical fueron el índice de Evans, con un valor normal de 0.30 mm; la distancia craneoencefálica y el ancho interhemisférico con un valor de corte de 4 y 6 mm, respectivamente.^{4,10}

Los tres marcadores tomográficos se obtuvieron en un corte axial con orientación orbitomeatal a la altura de los forámenes de Monro. El índice de Evans se calculó dividiendo el diámetro máximo de las astas frontales de los ventrículos laterales entre el diámetro máximo intracraneal; la distancia craneoencefálica se midió trazando una línea vertical desde la tabla interna del hueso frontal hasta el borde anterior del lóbulo frontal. Por último, para el ancho interhemisférico se trazó una línea horizontal entre los bordes mediales del lóbulo frontal derecho e izquierdo a nivel del giro medio.⁴ **Figura 1**

Para el análisis estadístico se usó el paquete SPSS versión 25. Se utilizó el coeficiente de

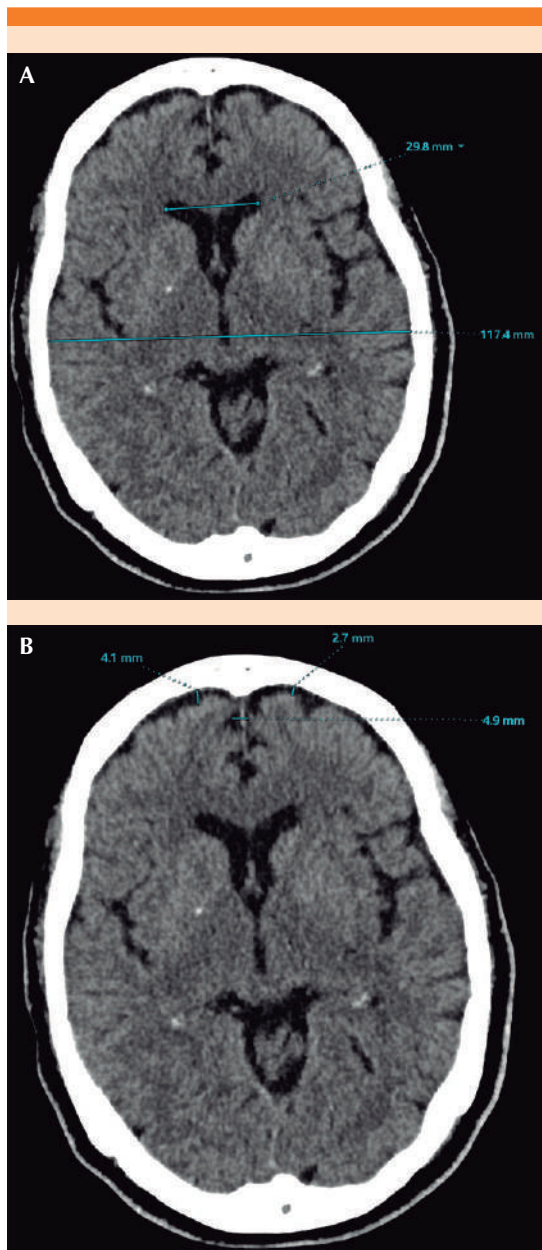


Figura 1. Mediciones tomográficas de atrofia cortical. Fuente: Tomada de RIS-PACS HGZ20. Cortes axiales de tomografía de cráneo simple que muestran la medición del índice de Evans (A), la distancia craneoencefálica y el ancho interhemisférico (B) en un paciente de 81 años sin deterioro cognitivo.

Spearman para determinar la correlación entre variables; $r = 1$ se consideró perfecta; $r = 0.70-0.99$ fuerte, $r = 0.50-0.69$ moderada y $r = 0.01-0.49$ débil.¹¹

El estudio se llevó a cabo de acuerdo con los principios éticos de la Declaración de Helsinki, código de Nuremberg, el informe Belmont y la Norma Oficial Mexicana PROY-NOM-012-SSA3-2012. Fue objeto de evaluación y aprobación por el Comité Local de Ética e Investigación en Salud y se obtuvo el registro interinstitucional R-2022-2108-068 (noviembre de 2022).

RESULTADOS

Se incluyeron 106 pacientes con media de edad de 66.5 ± 11 años; el 68% mostró función cognitiva normal, el 26% deterioro cognitivo leve y el 6% demencia. La puntuación media en la prueba de Montreal fue de 24.9, con un puntaje mínimo de 12 y máximo de 30. El grupo con función cognitiva normal tuvo una puntuación media de 28.5, con puntaje mínimo de 24 y máximo de 30. Los pacientes con deterioro cognitivo leve tuvieron una puntuación media de 18.3, mínimo de 15 y máximo de 22; por último, los pacientes con demencia tuvieron una puntuación medida de 12.3, mínima de 12 máxima de 13. **Cuadro 1**

Los pacientes de entre 76 y 80 años mostraron la mayor proporción de alteraciones en los tres marcadores tomográficos de atrofia cortical, un 71% tuvo alteración en el índice de Evans y el ancho interhemisférico. Esto sugiere que, a medida que aumenta la edad, hay mayor probabilidad de padecer atrofia cortical significativa. **Cuadro 2**

En el **Cuadro 3** se observa un claro avance de la atrofia cortical en función de la severidad del

Cuadro 1. Características generales de los pacientes estudiados (n = 106)

Característica	
Sexo	Femenino: 56 (53%) Masculino: 50 (47%)
Edad*	66.5 ± 11
Función cognitiva normal	72 (67%)
Deterioro cognitivo leve	28 (26%)
Demencia	6 (7%)
Media de puntaje de la evaluación cognitiva de Montreal*	24.9 ± 5.7

* Media (RIC).

deterioro cognitivo. El 100% de los pacientes con demencia mostraron alteraciones en los tres marcadores tomográficos, mientras que solo un 24% con función cognitiva normal tuvo alteraciones en el índice de Evans. Esto refuerza la correlación entre el grado de atrofia cortical y el deterioro cognitivo.

Cuadro 2. Distribución de alteraciones en marcadores tomográficos según el grupo etario (n = 106)

Grupo de edad	Frecuencia, n (%)	Índice de Evans	Ancho interhemisférico	Distancia craneoencefálica
50-55	21 (20%)	5	7	1
56-60	17 (16%)	7	7	2
61-65	18 (17%)	8	7	2
66-70	12 (11%)	1	4	2
71-75	15 (14%)	6	5	2
76-80	7 (7%)	5	5	2
81-85	11 (10%)	6	5	5
86-90	5 (5%)	3	1	2

Cuadro 3. Relación entre la función cognitiva y atrofia cortical en los tres marcadores tomográficos

Función cognitiva	Índice de Evans		Ancho interhemisférico		Distancia craneoencefálica	
	Normal	Anormal	Normal	Anormal	Normal	Anormal
Función cognitiva normal (67%)	53	16	64	5	51	18
Deterioro cognitivo leve (26%)	9	21	21	9	9	21
Demencia (7%)	1	6	1	6	1	6

Los coeficientes de correlación de Spearman demostraron una relación positiva moderada entre los resultados del MoCA y el índice de Evans ($r = 0.597$) y el ancho interhemisférico ($r = 0.515$). La correlación con la distancia craneoencefálica ($r = 0.443$) fue más débil. Esto sugiere que el índice de Evans es el mejor predictor tomográfico de deterioro cognitivo entre los tres marcadores evaluados. **Cuadro 4**

DISCUSIÓN

Los resultados de este estudio confirman una correlación significativa entre los índices tomográficos de atrofia cortical y los resultados de la evaluación cognitiva de Montreal, que coincide con estudios previos acerca del envejecimiento cerebral y la función cognitiva.

A diferencia de Chrzan y su grupo,³ quienes usaron el método de Meese en una muestra de pacientes centenarios para demostrar que la

Cuadro 4. Correlación entre los marcadores tomográficos de atrofia cortical y los resultados de la evaluación cognitiva de Montreal

Parámetro de atrofia cortical, evaluación cognitiva de Montreal	Correlación de Spearman (r)	p
Índice de Evans	0.597	0.001
Distancia craneoencefálica	0.443	0.001
Ancho interhemisférico	0.515	0.001

atrofia cerebral es un proceso que avanza con la edad, este estudio se centró en un grupo etario más amplio, lo que permitió observar el avance de la atrofia cortical en etapas más tempranas de la vida adulta.

López Argüelles y colaboradores¹² llevaron a cabo un estudio en pacientes con deterioro cognitivo, que resultó similar a lo encontrado en esta investigación; el índice de cella media y el índice de Evans fueron las mediciones más significativas para evaluar la afección cognitiva.

Del Brutto y su grupo¹³ encontraron una correlación entre la atrofia cortical y el deterioro cognitivo en una población rural, con una puntuación media en la prueba de Montreal de 18.5 puntos; destacó un peor puntaje en los pacientes con alto grado de atrofia cortical. Este estudio encontró una mejor puntuación media en la prueba de Montreal en comparación con la investigación de Del Brutto, posiblemente debido a un mayor grado de escolaridad de los pacientes de este estudio, lo que refuerza el papel de la reserva cognitiva, sustentado por las investigaciones de Toloza Ramírez y colaboradores.¹⁴ Sin embargo, a pesar de que la prueba de Montreal sugiere ajustes con base en la escolaridad de los pacientes, sigue siendo una herramienta propensa a falsos positivos.¹⁵

La tomografía simple en lugar de la resonancia magnética puede haber subestimado ciertos cambios estructurales, como la reducción volu-

métrica en el hipocampo, una región decisiva para el deterioro cognitivo leve, como sugieren los estudios de Gülen y su grupo.¹⁶ Sin embargo, los resultados de este estudio siguen siendo valiosos debido al costo y la accesibilidad limitada de la resonancia magnética¹⁷ en muchas instituciones médicas de México.

Paul y colaboradores¹⁸ llevaron a cabo un estudio en adultos mayores en los que se aplicaron una batería neuropsicológica y un protocolo de neuroimagen por resonancia magnética. Los resultados determinaron que la puntuación de la evaluación cognitiva de Montreal no se correlacionó significativamente con ninguna de las mediciones de neuroimagen, solo se observó fuerte tendencia entre la puntuación total de la evaluación cognitiva de Montreal y el total de hiperintensidades subcorticales. La resonancia magnética es la prueba de imagen de elección en los pacientes con deterioro cognitivo;¹⁹ sin embargo, es un estudio de alto costo y de poca disponibilidad en los centros médicos. Como alternativa, se han desarrollado herramientas y programas automatizados para la medición morfométrica de las estructuras cerebrales por tomografía computada.^{20,21}

El índice de Evans mostró la mayor correlación con los resultados de la evaluación cognitiva de Montreal, lo que refuerza su utilidad clínica para la evaluación de atrofia cortical. Esto podría explicarse por su capacidad para medir de manera confiable la dilatación ventricular, un indicador temprano de atrofia cerebral. En contraste, la distancia craneoencefálica y el ancho interhemisférico, aunque útiles, podrían estar influidos por variaciones anatómicas individuales, lo que podría reducir su sensibilidad como predictores de deterioro cognitivo.

Aunque la resonancia magnética ofrece mayor precisión diagnóstica, los hallazgos de este estudio sugieren que los índices tomográficos simples, como el índice de Evans, pueden ser

una herramienta efectiva y accesible para la detección temprana de atrofia cortical en pacientes mayores de 50 años. Esto es especialmente relevante en el contexto de las limitaciones económicas y tecnológicas de muchos centros de salud en México, donde la tomografía computada sigue siendo el método de imagen más accesible.

CONCLUSIONES

El índice de Evans, la distancia craneoencefálica y el ancho interhemisférico se establecen como marcadores de atrofia cortical con una correlación positiva moderada con los resultados de evaluación cognitiva de Montreal. El índice de Evans fue la medición que demostró mayor grado de asociación. Se recomienda su uso como herramienta de tamizaje para detectar deterioro cognitivo leve en pacientes mayores de 50 años; no obstante, se necesitan más estudios que evalúen el comportamiento de los índices de atrofia cortical y su relación con el grado de deterioro cognitivo del paciente.

REFERENCIAS

- Benavides-Caro CA. Deterioro cognitivo en el adulto mayor. *Rev Mex Anest* 2017; 40 (2): 107-112.
- Choreño-Parra J, De la Rosa-Arredondo T, Guadarrama-Ortiz P. Abordaje diagnóstico del paciente con deterioro cognitivo en el primer nivel de atención. *Med Int Mex* 2020; 36 (6): 807-824. <https://doi.org/10.24245/mim.v36i6.3203>
- Chrzan R, Glen A, Bryll A, Urbanik A. Computed tomography assessment of brain atrophy in centenarians. *Int J Environ Res Public Health* 2019; 16 (19): 3659. <https://doi.org/10.3390/ijerph16193659>
- Hernández-Cortés KS, Mesa-Pujals AA, García-Gómez O, Montoya PA. Brain morphometry in adults: volumetric visualization as a tool in image processing. *Rev Mex Neur* 2021; 22 (3). <https://doi.org/10.24875/rmn.20000074>
- Fernández Viadero C, Verduga Vélez R, Crespo Santiago D. Patrones de envejecimiento cerebral. *Rev Esp Geriatr Gerontol.* 2017; 52: 7-14. [https://doi.org/10.1016/s0211-139x\(18\)30073-8](https://doi.org/10.1016/s0211-139x(18)30073-8)
- Romo-Galindo DA, Padilla-Moya E. Utilidad de los test cognoscitivos breves para detectar la demencia en población mexicana. *Arch Neurociencias* 2020; 23 (4): 26-34. <https://doi.org/10.31157/archneurocienciasmex.v23i4.2>
- Martí-Climent JM, Prieto E, López-Lafuente J, Arvizu J. Neuroimagen: fundamentos técnicos y prácticos. *Rev Esp Med Nuclear* 2010; 29 (4): 189-210. <https://doi.org/10.1016/j.rem.2010.05.00>
- Aguilar-Navarro SG, Mimenza-Alvarado AJ, Palacios-García AA, et al. Validez y confiabilidad del MoCA (Montreal Cognitive Assessment) para el tamizaje del deterioro cognoscitivo en México. *Rev Colomb Psiquiatr* 2017; 47 (4): 237-243. <https://doi.org/10.1016/j.rcp.2017.05.003>
- Delgado C, Araneda A, Behrens MI. Validación del instrumento Montreal Cognitive Assessment en español en adultos mayores de 60 años. *Neurología* 2017; 34 (6): 376-385. <https://doi.org/10.1016/j.nrl.2017.01.013>
- Sartori P, Alvarado L, Chirveches M, et al. Mediciones frecuentes en el sistema nervioso central mediante tomografía computada e imágenes de resonancia magnética. *Rev Argent Radiol* 2020; 84 (01): 009-016. <https://doi.org/10.1055/s-0040-1701274>
- Ali Abd Al-Hameed K. Spearman's correlation coefficient in statistical analysis. *Int J Nonlinear Anal Appl* 2022; 13 (1): 3249-3255. doi: 10.22075/ijnaa.2022.6079
- López Argüelles J. Relación entre los cambios anatómicos y funcionales de los pacientes con deterioro cognitivo luego de un año del diagnóstico. *Rev Neuropsicol Psiquiatr Neurociencias* 2015; 15: 2.
- Del Brutto OH, Mera RM, Zambrano M, et al. Global cortical atrophy (GCA) associates with worse performance in the Montreal Cognitive Assessment (MoCA). A population-based study in community-dwelling elders living in rural Ecuador. *Arch Gerontol Geriatr* 2014; 60 (1): 206-209. <https://doi.org/10.1016/j.archger.2014.09.010>
- Tolosa Ramírez D, Martella D. Reserva cognitiva y demencias: limitaciones del efecto protector en el envejecimiento y el deterioro cognitivo. *Rev Med Chile* 2019; 147 (12): 1594-1612. <https://doi.org/10.4067/s0034-98872019001201594>
- White RS, Barber JM, Harp JP, Jicha GA. Examining the effects of formal education level on the Montreal Cognitive Assessment. *J Am Board Fam Med.* 2022; 35(6):1043-1057. <https://doi.org/10.3122/jabfm.2022.220093r1>
- Gülen HKA, Yildirim A, Emre U, et al. Evaluation of MoCA scale ratings with cognitive level correlation in mild cognitive disorders. *Istanbul Med J* 2017; 18 (1): 18-22. <https://doi.org/10.5152/imj.2017.46704>
- Wahlund L, Westman E, van Westen D, et al. Imaging biomarkers of dementia: recommended visual rating scales with teaching cases. *Insights Imaging* 2016; 8 (1): 79-90. <https://doi.org/10.1007/s13244-016-0521-6>
- Paul R, Lane EM, Tate DF, et al. Neuroimaging signatures and cognitive correlates of the Montreal Cognitive Assessment screen in a nonclinical elderly sample. *Arch Clin Neuropsychol* 2011; 26 (5): 454-460. <https://doi.org/10.1093/arclin/acr017>
- Alvarez Linera Prado J, Jiménez Huete A. Neuroimagen en demencia. Correlación clínico-radiológica. Ra-

- diología 2018; 61 (1): 66-81. <https://doi.org/10.1016/j.rx.2018.08.004>
20. Adduru V, Baum SA, Zhang C, et al. A method to estimate brain volume from head CT images and application to detect brain atrophy in Alzheimer disease. *Am J Neuroradiol* 2020; 41 (2): 224-230. <https://doi.org/10.3174/ajnr.a6402>
21. Håkansson C, Torisson G, Londos E, et al. Structural imaging findings on non-enhanced computed tomography are severely underreported in the primary care diagnostic work-up of subjective cognitive decline. *Neuroradiology* 2019; 61 (4): 397-404. <https://doi.org/10.1007/s00234-019-02156-6>

AVISO PARA LOS AUTORES

Medicina Interna de México tiene una nueva plataforma de gestión para envío de artículos. En: www.revisionporpares.com/index.php/MIM/login podrá inscribirse en nuestra base de datos administrada por el sistema *Open Journal Systems* (OJS) que ofrece las siguientes ventajas para los autores:

- Subir sus artículos directamente al sistema.
- Conocer, en cualquier momento, el estado de los artículos enviados, es decir, si ya fueron asignados a un revisor, aceptados con o sin cambios, o rechazados.
- Participar en el proceso editorial corrigiendo y modificando sus artículos hasta su aceptación final.