

## Textiloma abdominal: reporte de caso

Víctor Huggo Córdova-Pluma,\* César Augusto Vega-López,\*\* Federico Armando Castillo-González,\*\*\*  
Gilberto Bernabé Cornejo-López,\*\*\* José Luis Ramírez-Arias,\*\*\*\* Carlos Rodríguez-Treviño\*\*\*\*\*

### RESUMEN

**Introducción:** se define al textiloma como una masa en el interior del cuerpo producto del olvido de material quirúrgico y se le denomina también *gossypiboma*. Se calcula una incidencia de una en 100 a 3 000 cirugías; sin embargo, por su implicación médico legal no se conoce con exactitud este dato y se han descrito factores de riesgo como intervenciones de urgencia, modificaciones a la técnica quirúrgica e índice de masa corporal elevado. Los síntomas son inespecíficos y el diagnóstico se realiza a través de estudios de imagen bajo sospecha clínica.

**Informe del caso:** paciente de sexo femenino, de 18 años de edad que ingresó al servicio de urgencias del Hospital Ángeles del Pedregal por un cuadro de dolor abdominal de cinco días de evolución. Por medio de estudios de imagen se confirmó el diagnóstico de textiloma y se le extrajo mediante laparotomía exploradora; buena evolución posterior a la cirugía.

**Discusión:** en 90% de los casos el diagnóstico se realiza a través de una radiografía simple de abdomen y su extracción debe ser inmediata por dadas las altas morbilidad y mortalidad que genera.

**Conclusión:** la difusión y el conocimiento de esta patología facilitará una pronta sospecha clínica con un diagnóstico oportuno y un tratamiento adecuado.

**Palabras clave:** textiloma, médico legal, *gossypiboma*, reacción fibrinosa, reacción exudativa.

### ABSTRACT

**Introduction:** Textiloma is defined as a mass inside the body, result of forgotten surgical materials and also denominated as *gossypiboma*. An incidence of 100 out of 3000 surgeries is estimated, however, due to its medical legal implication this information is not accurately known and the risk factors have been described as emergency interventions, modifications to the surgical techniques and a high body mass index; the symptoms are not specific and the diagnosis is done through image studies due to clinical suspicion.

**Case report:** Female patient 18 years old that was admitted to the Emergencies Care Unit at Hospital Angeles del Pedregal with a five day evolution of acute abdominal pain, through image studies the textiloma diagnosis was confirmed and this was extracted by an exploratory laparotomy with a good post-surgery evolution.

**Discussion:** In 90% of the cases, the diagnosis is done through a simple X-ray of the abdomen and its extraction must be done immediately because of the high morbidity and mortality rate this condition generates.

**Conclusion:** Communication and education of this pathology will make easier a quick clinical suspicion with an opportune diagnosis and adequate treatment.

**Key words:** Textiloma, Medical legal, *Gossypiboma*, Fibrinosa reaction, Effusion reaction.

\* Jefe de Posgrado. Jefatura de posgrado y Vinculación. Facultad Mexicana de Medicina de la Universidad La Salle.

\*\* Médico adscrito al Departamento de Medicina Interna. Hospital Ángeles del Pedregal, México, D.F.

\*\*\* Médico Adscrito al Departamento de Cirugía Bariátrica. Hospital Ángeles del Pedregal, México, D.F.

\*\*\*\* Director Médico. Hospital Ángeles del Pedregal, México, D.F.

\*\*\*\*\* Coordinador de Radiología e Imagen. Jefatura de Radiología e Imagen. Hospital Ángeles del Pedregal, México, D.F.

delegación Magdalena Contreras, C.P. 10700 México, D.F. Correo electrónico: huggoc@hotmail.com

Este artículo debe citarse como: Córdova-Pluma VH, Vega-López CA, Castillo-González FA, Cornejo-López GB, Ramírez-Arias JL, Rodríguez-Treviño C. Textiloma abdominal: reporte de un caso clínico. Med Int Mex 2012;28(4):398-402.

[www.nietoeditores.com.mx](http://www.nietoeditores.com.mx)

Correspondencia: Dr. Víctor Huggo Córdova Pluma. Camino a Santa Teresa 1055, consultorio 1030, colonia Héroes de Padierna,

La palabra textiloma se utiliza para describir material quirúrgico olvidado en el interior del cuerpo.<sup>1-3</sup> También se le conoce como *gossypiboma*, palabra derivada del latín *gossypium* (algodón) y de *kiswahiliboma* (confinamiento).<sup>4-6</sup>

Se desconoce la incidencia del textiloma; sin embargo, de acuerdo con algunas referencias bibliográficas se ha reportado 1 en 100-3 000 intervenciones quirúrgicas y 1 en 1 000 a 1 500 operaciones intraabdominales.<sup>2,3,7</sup> En nuestro país Aguirre y cols. realizaron una encuesta a 120 cirujanos obteniendo una frecuencia de textiloma de 32%.<sup>8</sup> Se han asociado algunos factores de riesgo como operaciones quirúrgicas de urgencia, pacientes con índice de masa corporal elevada y cambio de la técnica quirúrgica. Los síntomas son poco específicos y el diagnóstico se basa en estudios como ultrasonido, resonancia magnética y serie gastrointestinal; la radiografía de abdomen es útil en caso de que las gasas contengan material radiopaco.<sup>1,2,5,9</sup> Al erosionarse vísceras o vasos, generando fístulas, abscesos, obstrucción, sangrado o dolor crónico 50% de los pacientes se harán muy sintomáticos.<sup>10,11</sup> Existen textilomas (24%) que pueden simular una neoplasia tal y como lo describe Ortiz-Mendoza en un reporte de caso de localización poco habitual como lo es la región inguinal.<sup>12</sup> El propósito de este artículo es informar acerca de un caso de textiloma y una breve revisión del tema.

## INFORME DE CASO

Paciente femenino de 18 años de edad con antecedentes de rinoseptoplastia en el año 2005 y funduplicatura tipo Nissen por hernia hiatal en abril de 2008. Inició su padecimiento actual cinco días antes de su ingreso con dolor abdominal tipo cólico en el mesogastrio con irradiación a flanco izquierdo, acompañado de distensión sin referir síntomas agregados.

Acudió a otro hospital en donde se le atendió médicamente sin aliviar los síntomas por lo que decidió acudir a nuestra institución. La exploración física reveló lo siguiente:

Signos vitales: tensión arterial 124/60 mm Hg, frecuencia cardíaca: 92 latidos por minuto frecuencia respiratoria: 20 por minuto y temperatura: 36 grados.

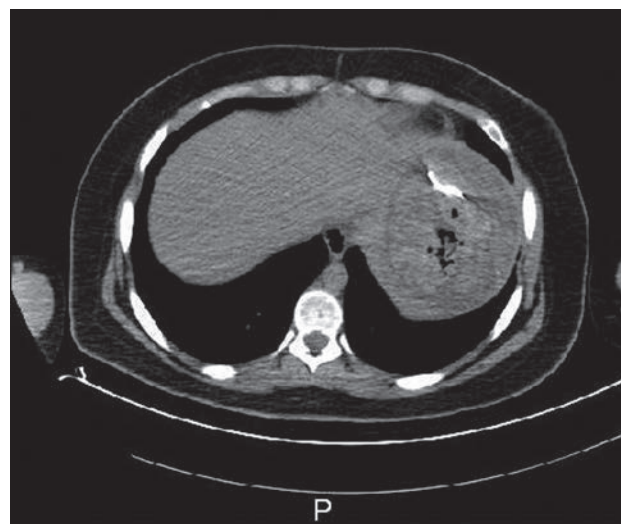
En el examen físico las anomalías encontradas fueron: actitud forzada, facies dolorosa, abdomen distendido con dolor y rebote generalizado, peristaltismo intenso y generalizado.

Análisis de laboratorio: hemoglobina 16.2 g/dL, hematocrito 47%, plaquetas 359 000 células/mm<sup>3</sup>, leucocitos 8 700 células/mm<sup>3</sup> (51/33), creatinina 0.66 mg/dL, nitrógeno ureico 6.5 mg/dL, urea 13.9 mg/dL, sodio 142 mEq/L, potasio 3.32 mEq/L, cloro 109 mEq/L, bilirrubinas totales 0.29 mg/dL, aspartato aminotransferasa 29 U/L, alanina aminotransferasa 14.3 U/L, deshidrogenasa láctica 125 U/L.

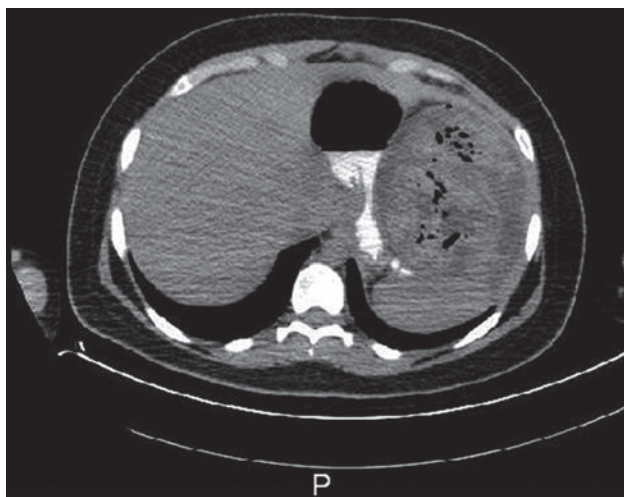
Al ser valorada por nuestro equipo mostró una radiografía simple de abdomen, tomada en el hospital al cual había sido ingresada previamente, en donde se apreciaba una imagen sugestiva de material textil a nivel del cuadrante superior izquierdo. Ante la posibilidad de rotura de víscera hueca decidimos solicitar una radiografía de tórax en proyección posteroanterior que mostró asas de intestino delgado a nivel subdiafragmático sin aire libre.

En la tomografía computada de abdomen con contraste encontramos una imagen sugestiva de un absceso subfrénico izquierdo con material quirúrgico en su interior (Figuras 1, 2 y 3).

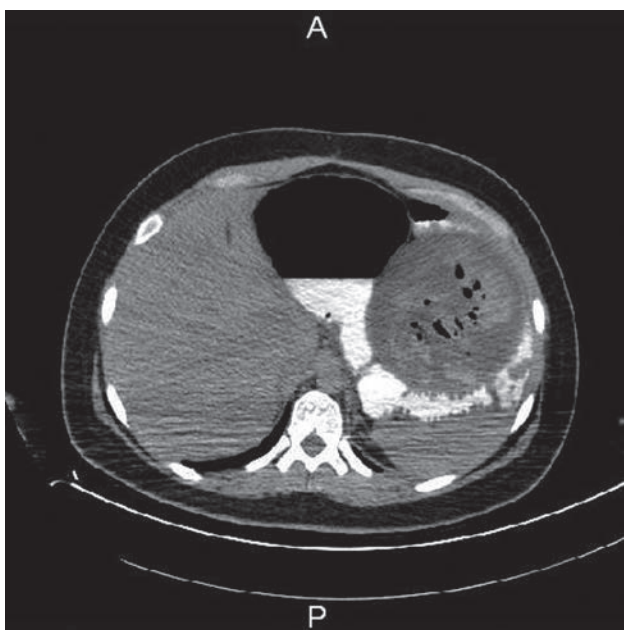
Se decidió su intervención quirúrgica de manera inmediata mediante laparotomía exploradora realizando drenaje de colección subfrénica izquierda, lisis de adherencias, extracción del textiloma y lavado de la cavidad (Figuras 4, 5 y 6). Cursó hemodinámicamente estable y sin complicaciones durante el acto quirúrgico; iniciamos cobertura



**Figura 1.** Tomografía simple de abdomen que muestra imagen lineal radiodensa que representa textiloma. Está rodeada por una lesión sólida de márgenes regulares y con gas en la parte central. A la derecha se observa el hígado de aspecto normal.

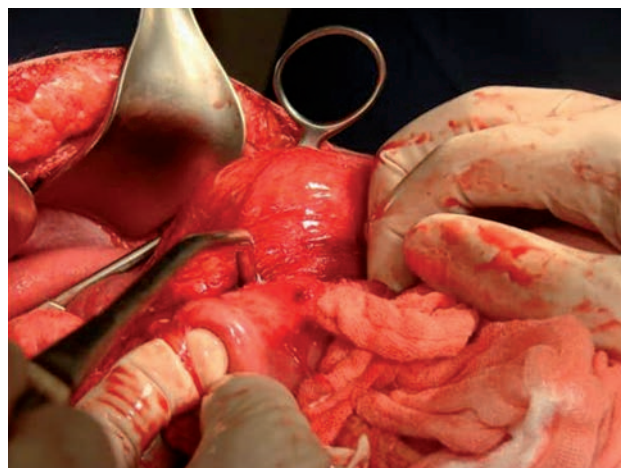


**Figura 2.** Tomografía simple de abdomen que muestra lesión sólida de márgenes regulares, gas en su interior y que desplaza al estómago. Una imagen característica de textiloma.

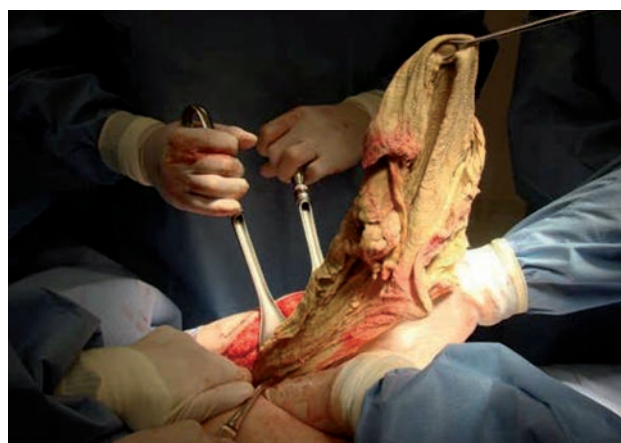

**Figura 3.** Tomografía simple de abdomen que muestra lesión sólida de márgenes regulares y gas en su interior que desplaza al tubo digestivo.

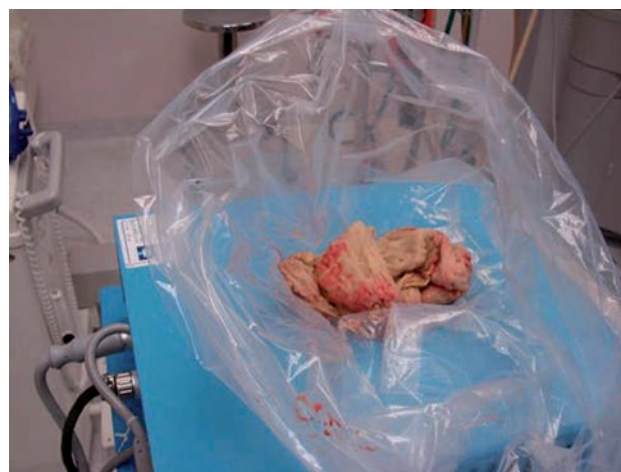
antimicrobiana a base de ertapenem y amikacina. Durante su estancia hospitalaria se mantuvo con buena evolución y sin complicaciones. Inicialmente se colocó sonda nasogástrica que con el paso de los días fue teniendo un menor gasto hasta su retiro y se inició nutrición parenteral durante



**Figura 4.** Textiloma abdominal documentado durante el procedimiento quirúrgico.



**Figura 5.** Extracción del textiloma abdominal.



**Figura 6.** Textiloma abdominal después de su extracción.

un tiempo de 4 días, posteriormente dieta blanda la cual toleró. Egresó a los 11 días.

## DISCUSIÓN

Tal y como se comentó al principio de este escrito debido a su elevada tasa de morbilidad y de mortalidad el textiloma representa implicaciones médico legales; ocasiona la muerte del paciente en un rango de 8 a 40% de los casos.<sup>1-3,6</sup> El diagnóstico inicial en 90% de los pacientes se realiza a través de una radiografía simple de abdomen en dos proyecciones, mientras que en el 10% restante requerirá de estudios avanzados como tomografía computada, ultrasonido o resonancia magnética.<sup>2,4,5</sup> En un estudio realizado por médicos radiólogos de la Secretaría de la Defensa Nacional de nuestro país se documentó el uso de la radiografía de abdomen en dos proyecciones para el diagnóstico en 50% de los pacientes. El ultrasonido fue utilizado en 30% y la tomografía abdominal en 80% de los casos; así mismo, se requirieron los tres estudios en 30% de los casos.<sup>4,7</sup> Sin embargo, Franz y cols. reportaron un caso en el que los estudios imagenológicos no son suficientes y la laparoscopia como instrumento diagnóstico se volvió esencial.<sup>13</sup>

Debido a que el material de los textilomas es inabsorbible y no existe descomposición en el cuerpo genera dos tipos de reacción: la primera es una respuesta del tipo fibrinosa aséptica que genera adherencias y condiciona un encapsulamiento con la consecuente formación de un granuloma de cuerpo extraño; los síntomas presentados en aquellos pacientes en los que se genera este tipo de reacción son de una oclusión intestinal.<sup>1,8,9,14</sup> La segunda reacción es de tipo exudativo en la que se formará un absceso con o sin infección bacteriana agregada. De manera adicional se puede desarrollar una fistula que drenará el contenido a una víscera hueca o al exterior.<sup>2,3,5</sup> Existe un caso descrito por Rubio y cols. en la ciudad de Camagüey, Cuba, de un textiloma retenido en la cavidad abdominal de una paciente durante 14 años probablemente debido a la inocuidad o ausencia de estos fenómenos defensivos.<sup>15</sup>

Una vez diagnosticado el textiloma debe ser extraído. La cirugía abierta ha sido el estándar para la remoción de cuerpos extraños aunque se han descrito extracciones guiadas por ultrasonido con técnicas percutáneas, por colonoscopia y laparoscopia.<sup>1,8,11,16</sup> Así mismo, el estudio histopatológico se ha convertido en el método de elección

en algunos casos en los que los hallazgos intraoperatorios no confirman ningún diagnóstico; tal y como lo mencionan Ouviaña y cols.<sup>17</sup>

Finalmente, en relación con la prevención, el conteo de los materiales textiles antes, durante y después del procedimiento quirúrgico se ha convertido en la mejor medida para evitar estos casos tal y como lo mencionan Baridó y cols, calculándose una sensibilidad de 77% y especificidad de 99%.<sup>18</sup>

La importancia de presentar este caso clínico radica en la implicación médico-legal que el textiloma conlleva, pues hace que sea poco difundido por los médicos involucrados. Los autores esperamos que su publicación permita el conocimiento de esta afección y facilite un diagnóstico oportuno.

## CONCLUSIÓN

El textiloma es una afección poco documentada en la literatura médica. El conocimiento de esta complicación médico-quirúrgica permitirá su pronta sospecha clínica, así como diagnóstico y tratamiento adecuados.

## REFERENCIAS

1. Chater G, Fonnegra A, Baldión AM, Jiménez E. Gossypiboma en Neurocirugía. Descripción de un caso y revisión de la literatura. *Neurocirugía* 2009;20:44-49.
2. Contreras R, Sánchez GO, González GD, González JM, Baltazar MC, Zerweck C, *et al.* En el olvido: Textiloma. *An Med (Mex)* 2007;52(1):37-41.
3. Cárdenas O, Rivera de la Vega A, Domínguez L, Espinal R. Textiloma. Comunicación de un caso. *Revista de Especialidades Médico-Quirúrgicas* 2010;15(2):97-100.
4. Motta GA, González O, Castillo JA, Villalobos E. Material quirúrgico olvidado: Gossypiboma, textiloma, gasoma. *Anales de Radiología México* 2007;4:285-296.
5. Gawande A, Studdert D, Orav J, Brennan TA, Atul A. Gawande MD, *et al.* Risk Factors for Retained Instruments and Sponges after Surgery. *N Engl J Med* 2003;348:229-235.
6. Campos EM, Hernández LE, Revuelta A, Victoria R, Villa A. Morbilidad derivada del olvido de gasas en actos quirúrgicos. *Revista CONAMED* 2008;13(1):5-11.
7. Motta GA, Rodríguez C, Ramírez JL, Arciniega ME, Marín A. Material quirúrgico retenido y acciones para evitar el error ¿debe operarse?. *Acta Médica Grupo Ángeles* 2009;7(3):158-164.
8. Aguirre JF, Chavez G, Huitrón GA. Textilomas intra-abdominales. Frecuencia y actitud en el cirujano mexicano. *Cirujano General* 2004;26(3):203-207.
9. Carvajal J, Camuñas J, Martín García M, Oliart S, Peña L, Fernández P, *et al.* Material quirúrgico retenido tras cirugía

- abdominal: importancia clínica y recomendaciones preventivas. *Mapfre Medicina* 2005;16:298-303.
10. Asuquo ME, Ogbu N, Udosen J, Ekpo R, Agbor C, Ozinko M, *et al.* Acute abdomen from gossypiboma: A case series and review of literature. *Nigerian Journal of Surgical Research* 2006;8(3):174-176.
  11. Setien MG, García P, Vivas MP, Mariano J. Gasomas: su diagnóstico ecocardiográfico. *RAR* 2007;71(4):439-446.
  12. Ortiz CM. Textiloma inguinal después de safenectomía simulador de neoplasia. *Cirugía y Cirujanos* 2010;78(3):269-271.
  13. Franz A, Archila D, Cuadros C, Beltrán S.M, Cuadros G. Textiloma en cavidad intraabdominal: una causa de diagnóstico equivoco. *MÉD.UIS* 2010;23(1):59-65.
  14. Borrás OA, Borrás BA, Orozco M, Matzalik G. Cuerpos extraños en abdomen: presentación de casos y revisión bibliográfica. *Rev Colomb Cir* 2009;24:114-122.
  15. Rubio N, Quintana R, López J, Pacheco F. Compresa quirúrgica retenida en cavidad durante 14 años. Reporte de un caso. *Archivo Médico de Camagüey* 2006;10(4):1-8.
  16. Vega GR, Heredia NM, Camacho P, Tenorio M, Barreda J, Muñoz R, *et al.* Extracción de un cuerpo extraño por cirugía laparoscópica. Reporte de un caso y revisión de la literatura. *Revista Mexicana de Cirugía Endoscópica* 2002;3(4):175-181.
  17. Oouviña O, Viñas JM, Seoane J, Alvarez C. Textiloma: en el diagnóstico diferencial de masas abdominales. *Clin Invest Gin Obst.* 2009;36(6):219-222.
  18. Baridó E, Hernández A, Menjivar A, Torres F, Miranda G. Retención de cuerpos extraños en cirugía: La seguridad del enfermo en riesgo. *Cirujano General* 2011;33(3):175-179.