



https://doi.org/10.24245/mim.v2idCC_MIM.11072

Síndrome de takotsubo con trombo apical secundario a sepsis urinaria

Takotsubo syndrome with apical thrombus secondary to urinary sepsis.

Jorge I García Mexicano,¹ Rodrigo Campo Aguirre,² César A Mascorro Cienfuegos,³ Elizabeth Cabello Vallarta,² Héctor E de la Fuente,² Eduardo Meneses Sierra⁴

Resumen

ANTECEDENTES: El síndrome de takotsubo es una miocardiopatía transitoria caracterizada por disfunción sistólica reversible del ventrículo izquierdo, generalmente precipitada por estrés físico o emocional. Si bien su evolución suele ser favorable pueden sobrevenir complicaciones graves, entre ellas la formación de trombos intracavitarios.

CASO CLÍNICO: Paciente femenina de 79 años, con choque séptico de origen urinario y síndrome de takotsubo complicado con un trombo apical en el ventrículo izquierdo durante su evolución intrahospitalaria. Se describen los hallazgos clínicos, imagenológicos, terapéuticos y se hace una revisión breve de esta infrecuente pero relevante complicación.

CONCLUSIÓN: Los pacientes con síndrome de takotsubo, secundario a sepsis, pueden complicarse con trombosis apical del ventrículo izquierdo. El reconocimiento oportuno y el seguimiento ecocardiográfico son decisivos para iniciar el tratamiento anticoagulante y prevenir eventos tromboembólicos. El caso aquí comunicado hace hincapié en la importancia del seguimiento ecocardiográfico seriado, en pacientes que resultan con síndrome de takotsubo durante la hospitalización.

PALABRAS CLAVE: Síndrome de takotsubo; sepsis; trombo apical; miocardiopatía por estrés.

Abstract

BACKGROUND: Takotsubo syndrome is a transient cardiomyopathy, characterised by reversible left ventricular systolic dysfunction, usually triggered by physical or emotional stress. Although the prognosis is generally favourable, serious complications may arise, including the formation of intracavitary thrombi.

CLINICAL CASE: A 79-year-old female patient with urinary-origin septic shock and takotsubo syndrome, complicated by an apical thrombus in the left ventricle during her hospital stay. The clinical, imaging, and therapeutic findings are described, and a brief review of this rare but significant complication is provided.

CONCLUSION: Patients with takotsubo syndrome secondary to sepsis may develop left ventricular apical thrombosis. Timely recognition and echocardiographic follow-up are crucial for initiating anticoagulant therapy and preventing thromboembolic events. The case reported here emphasizes the importance of serial echocardiographic follow-up in patients who develop takotsubo syndrome during hospitalization.

KEYWORDS: Takotsubo syndrome; Sepsis; Apical thrombus; Stress cardiomyopathy.

¹ Departamento de medicina interna.

² Departamento de cardiología intervencionista.

Hospital de Alta Especialidad, ISSSTE, Saltillo, Coahuila.

³ Departamento de cardiología intervencionista, Hospital Universitario Dr. José Eleuterio González, Monterrey, Nuevo León.

⁴ Jefatura de Medicina Interna, Hospital General de Saltillo, Coahuila.

ORCID

<https://orcid.org/0009-0001-2411-880X>

<https://orcid.org/0009-0002-3622-7517>

<https://orcid.org/0009-0003-7185-5225>

<https://orcid.org/0009-0004-7288-8683>

<https://orcid.org/0009-0009-5455-9508>

Recibido: enero 2026

Aceptado: febrero 2026

Correspondencia

Jorge I García Mexicano
garciamexicanoivan@gmail.com

Este artículo debe citarse como:

García-Mexicano JI, Campo-Aguirre R, Mascorro-Cienfuegos CA, Cabello-Vallarta E, De la Fuente HE, Meneses-Sierra E. Síndrome de takotsubo con trombo apical secundario a sepsis urinaria. Med Int Méx 2026; 42: e11072.

ANTECEDENTES

El síndrome de takotsubo es una miocardiopatía transitoria caracterizada por disfunción sistólica reversible del ventrículo izquierdo, en ausencia de enfermedad coronaria obstructiva significativa. Representa, aproximadamente, 1 a 2% de las sospechas del síndrome coronario agudo.¹

Si bien, por lo general, su curso es benigno, pueden sobrevenir complicaciones graves: arritmias, choque cardiogénico y trombosis intracavitaria.² La sepsis es un importante desencadenante físico que se asocia con formas clínicas más graves y de peor pronóstico.^{3,4,5} Enseguida se comunica un caso clínico de síndrome de takotsubo secundario a sepsis urinaria complicado con un trombo apical del ventrículo izquierdo.

CASO CLÍNICO

Paciente femenina de 79 años, con antecedentes de diabetes mellitus tipo 2 e hipertensión arterial sistémica, hospitalizada debido a un cuadro de disuria, dolor en la fosa renal izquierda y fiebre. En los estudios iniciales se documentó la infección de vías urinarias por lo que se indicó tratamiento antibiótico empírico, con cefalosporina de tercera generación.

Durante su hospitalización experimentó el deterioro de la función renal, sin el antecedente documentado de enfermedad renal.

A las 72 horas del ingreso padeció dolor torácico en reposo y taquicardia. El electrocardiograma mostró infradesnivel del segmento ST en derivaciones anteriores, con elevación de troponinas cardiacas por arriba del percentil 99, por lo que se estableció el diagnóstico de síndrome coronario agudo, sin elevación del segmento ST.

La coronariografía permitió descartar la enfermedad coronaria obstructiva. Durante el procedimiento tuvo hipotensión, datos de hi-

poperfusión sistémica y deterioro del estado de conciencia (escala de Glasgow: 8 puntos), por lo que requirió intubación orotraqueal e inicio de norepinefrina, como vasopresor.

La ventriculografía izquierda mostró la acinesia apical con hipercinesia basal, compatible con el síndrome de takotsubo (**Figura 1**). Ingresó a la unidad de cuidados intensivos para atención médica integral.

El ecocardiograma transtorácico evidenció la conservación de la fracción de eyección y la existencia de un trombo apical de gran tamaño en el ventrículo izquierdo (**Figura 2**). Se inició la anticoagulación con heparina de bajo peso molecular ajustada a la función renal.

A pesar del tratamiento indicado, la paciente evolucionó con choque distributivo resistente, deterioro progresivo de la función renal, dependencia de ventilación mecánica y encefalopatía mixta que culminaron en insuficiencia orgánica múltiple.

DISCUSIÓN

El síndrome de takotsubo lo describieron Sato y sus colaboradores y se caracteriza por disfunción ventricular reversible inducida por estrés.¹ La sepsis es uno de los principales factores precipitantes y se asocia con mayor gravedad clínica.⁶

La fisiopatología de mayor aceptación se relaciona con una descarga excesiva de catecolaminas que origina toxicidad miocárdica, disfunción microvascular y alteraciones en la contractilidad ventricular.⁷

La formación de trombos ventriculares sucede en menos del 5% de los casos, aunque con un alto riesgo embólico.⁸ La acinesia apical y el estado proinflamatorio favorecen su aparición.⁹ El ecocardiograma es decisivo para su diagnóstico y seguimiento.¹⁰

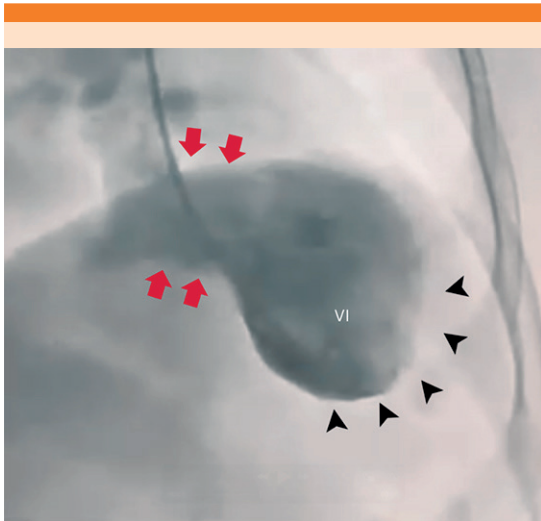


Figura 1. Ventriculografía en proyección oblicua derecha. Se observan la hiperkinesia basal (flechas) y el balonamiento apical (cabezas de flecha) del ventrículo izquierdo.

CONCLUSIONES

Los pacientes con síndrome de takotsubo, secundario a sepsis, pueden complicarse con trombosis apical del ventrículo izquierdo. El reconocimiento oportuno y el seguimiento ecocardiográfico son decisivos para iniciar el tratamiento anticoagulante y prevenir eventos tromboembólicos. El caso aquí comunicado hace hincapié en la importancia del seguimiento ecocardiográfico seriado, en pacientes que resultan con síndrome de takotsubo durante la hospitalización.

DECLARACIONES

Financiamiento

Los autores declaran no haber recibido financiamiento para la realización de este trabajo.

Conflicto de intereses

Los autores declaran no tener conflicto de intereses.

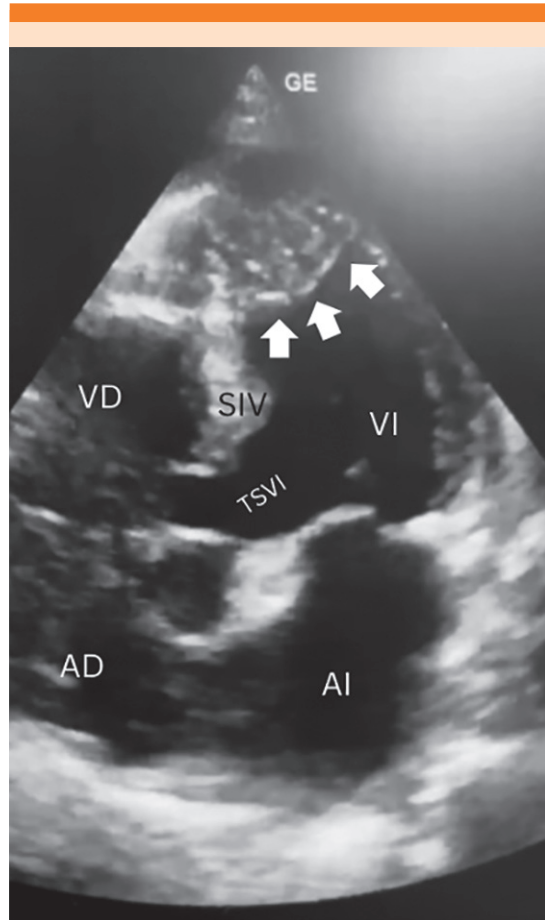


Figura 2. Ecocardiograma transtorácico en proyección apical de cuatro cámaras que muestra un trombo apical de gran tamaño (flechas).

Permisos

Las imágenes radiográficas provienen de la paciente cuyo caso clínico aquí se reporta.

REFERENCIAS

1. Akashi YJ, Goldstein DS, Barbaro G, Ueyama T. Takotsubo cardiomyopathy: a new form of acute, reversible heart failure. *Circulation* 2008; 118 (25): 2754-62. <https://doi.org/10.1161/circulationaha.108.767012>
2. De Gregorio C. Left ventricular thrombus in Takotsubo cardiomyopathy: incidence, predictors, and management. *Int*

- J Cardiol 2010; 145 (2): 250-51. <https://doi.org/10.1161/JAHA.117.00699>
3. Salamanca J, Vilche L, Gamarra A, Alfonso F. Left ventricular thrombosis in Takotsubo syndrome: incidence, management, and unmet clinical needs. *Future Cardiol* 2026; 22 (2): 197-205. <https://doi.org/10.1080/14796678.2026.2615404>
 4. Lyon AR, Bossone E, Schneider B, Sechtem U, et al. Current state of knowledge on Takotsubo syndrome: a position statement from the taskforce on Takotsubo syndrome of the heart failure Association of the European Society of Cardiology. *Eur J Heart Fail* 2016; 18 (1): 8-27. <https://doi.org/10.1002/ejhf.424>
 5. Madias JE. Why the current diagnostic criteria of Takotsubo syndrome are outmoded: a proposal for new criteria. *Int J Cardiol* 2014; 174 (3): 468-70. <https://doi.org/10.1016/j.ijcard.2014.04.241>
 6. Pilgrim TM, Wyss TR. Takotsubo cardiomyopathy or transient left ventricular apical ballooning syndrome: a systematic review. *Int J Cardiol* 2008; 124 (3): 283-92. <https://doi.org/10.1016/j.ijcard.2007.07.002>
 7. Santoro F, Ieva R, Musaico F, Ferraretti A, et al. Lack of efficacy of drug therapy in preventing takotsubo cardiomyopathy recurrence: a meta-analysis. *Clin Cardiol* 2014; 37 (7): 434-39. <https://doi.org/10.1002/clc.22280>
 8. Sato H, Tateishi H, Uchida T, Dote K, et al. Takotsubo-type cardiomyopathy due to multivessel spasm. In: Kodama K, Haze K, Hon M, editors. *Clinical aspect of myocardial injury: from ischemia to heart failure*. Tokyo: Kagakuhyouronsya, 1990; 56-64.
 9. Sharkey SW, Windenburg DC, Lesser JR, Maron MS, et al. Natural history and expansive clinical profile of stress (Takotsubo) cardiomyopathy. *J Am Coll Cardiol* 2010; 55 (4): 333-41. <https://www.jacc.org/doi/10.1016/j.jacc.2009.08.057>
 10. Templin C, Ghadri JR, Diekmann J, Napp LC, et al. Clinical features and outcomes of Takotsubo (stress) cardiomyopathy. *N Engl J Med* 2015; 373 (10): 929-38. <https://doi.org/10.1056/NEJMoa1406761>

Los artículos publicados, recibidos a través de la plataforma de la revista, con fines de evaluación para publicación, una vez aceptados, aun cuando el caso clínico, un tratamiento, o una enfermedad hayan evolucionado de manera distinta a como quedó asentado, nunca serán retirados del histórico de la revista. Para ello existe un foro abierto (**Cartas al editor**) para retractaciones, enmiendas, aclaraciones o discrepancias.

Las adscripciones de los autores de los artículos son, de manera muy significativa, el respaldo de la seriedad, basada en la experiencia de quienes escriben. El hecho de desempeñarse en una institución de enseñanza, de atención hospitalaria, gubernamental o de investigación no describe la experiencia de nadie. Lo que más se acerca a ello es la declaración de la especialidad acreditada junto con el cargo ocupado en un servicio o una dirección. Cuando solo se menciona el nombre de la institución hospitalaria ello puede prestarse a interpretaciones muy diversas: efectivamente, labora en un gran centro hospitalario, pero se desempeña en funciones estrictamente administrativas, ajenas al tema de la investigación, estrictamente clínico.