

Cromoblastomicosis en Veracruz. Un caso curado con extirpación quirúrgica

Miguel Bada del Moral,* Roberto Arenas Guzmán,** Leticia Vergara Takahashi***

RESUMEN

La cromomicosis o cromoblastomicosis es una micosis profunda, provocada por la inoculación traumática en la dermis y el tejido celular subcutáneo de hongos dematiáceos. Se comunica el caso de un paciente masculino de 66 años de edad, originario y residente de Coapeche, Misantla, Ver., campesino, con una lesión en la cara interna del tercio medio del antebrazo izquierdo, de aspecto granulomatoso, que se quitó mediante extirpación.

Palabras clave: cromoblastomicosis, cromomicosis, extirpación.

ABSTRACT

The chromomycosis or chromoblastomycosis is a deep mycosis, provoked by the traumatic inoculation of diverse dematiaceous fungi. Male patient presented 66-year-old, native and resident of Coapeche, Misantla, Veracruz, a farmer, with an injury in the inner middle third of the left forearm, granulomatous aspect, which is removed by surgical excision.

Key words: Chromoblastomycosis, chromomycosis, surgical excision.

La cromoblastomicosis es una micosis profunda producida por inoculación traumática percutánea de hongos pigmentados, de la familia Dematiácea (particularmente *Fonsecaea pedrosoi*),¹ aunque hay reportes por picadura de insectos en pacientes inmunodeprimidos,² se le ha nombrado, también, cromomicosis, dermatitis verrugosa cromomycótica o micosis de Rudolph, Pedroso y Lane, esto último debido a que Pedroso, en 1911, describió por primera vez la enfermedad, seguido de

Rudolph, en 1916, quien describió varios casos, aunque la denominación propia de cromomicosis se debe a Moore y Almeida, en 1935.³ En México, el primer caso lo observó Martínez Báez en 1940, y Latapí en 1944 informó el segundo caso (en el estado de Sinaloa).⁴ En México, la zona endémica más importante es la Huasteca, que incluye: el sur de Tamaulipas, Norte de Veracruz, Sureste de San Luis Potosí, Noreste de Hidalgo y una parte de Puebla.⁵ Predomina en regiones tropicales y subtropicales húmedas.⁶ Las especies de hongos reportadas con más frecuencia que pueden causar este padecimiento son: *Fonsecaea pedrosoi*, *F. compacta*, *Phialophora verrucosa* y *Cladophialophora (Cladosporium) Carrionii*.⁷ Las lesiones son de aspecto polimórfico, de tipo nodular, papilomatoso, en coliflor, verruciforme, hiperqueratósico, cicatricial, en placas o combinaciones.⁸ Por lo general, esta dermatosis crónica es asimétrica y se observa con mayor frecuencia en miembros inferiores, sobre todo en el dorso del pie, las piernas y, en algunas ocasiones, las rodillas y los muslos (80%).⁹

El factor genético predispone porque existe mayor riesgo de susceptibilidad a padecer la enfermedad en personas con antígenos de histocompatibilidad HLA-A29.¹⁰ De todos los tratamientos prescritos, aún no se puede decir que haya uno cuya efectividad sea total para curar todos los casos de cromomicosis.¹¹

* Departamento de Dermatología e Inmunología de la Facultad de Medicina de la Universidad Veracruzana, Región Veracruz, Ver.

** Jefe de la Sección de Micología, Departamento de Dermatología, Hospital General Manuel Gea González, SS México, DF.

*** Servicio de Dermatología del IMSS, Unidad Médica de Alta Especialidad. Hospital de Especialidades núm. 14 Veracruz, Ver.

Correspondencia: Dr. Miguel Bada del Moral. Avenida Jiménez 1575, Veracruz, Ver. Correo electrónico: badadelmoral@yahoo.com.mx

Recibido: 30 de junio, 2011. Aceptado: noviembre 2011.

Este artículo debe citarse como: Bada del Moral M, Arenas-Guzmán R, Vergara-Takahashi L. Cromoblastomicosis en Veracruz. Un caso curado con extirpación quirúrgica. Med Int Mex 2012;28(2):192-195.

www.nietoeditores.com.mx

CASO CLÍNICO

Paciente masculino de 66 años de edad, campesino, originario y residente de Coapeche, Misantla, Ver. Sus antecedentes patológicos relevantes fueron: cardiopatía mixta, hipertensión arterial sistémica quizá esencial en etapa moderada o severa de más de 10 años de evolución, insuficiencia coronaria crónica, infarto antiguo septal con isquemia subepicárdica, retinopatía, accidente vascular cerebral que dejó como secuela parestesias y discreta disminución en la movilidad de la extremidad superior izquierda.

Como padecimiento actual se encontró: dermatosis en la cara interna del tercio medio del antebrazo izquierdo de más de seis semanas de evolución, con lesión única de aspecto granulomatoso, verrugosa y costrosa, con secreción serohemática; de 1.5 a 2 cm de diámetro mayor, con eritema mínimo e indolora. (Figura 1)

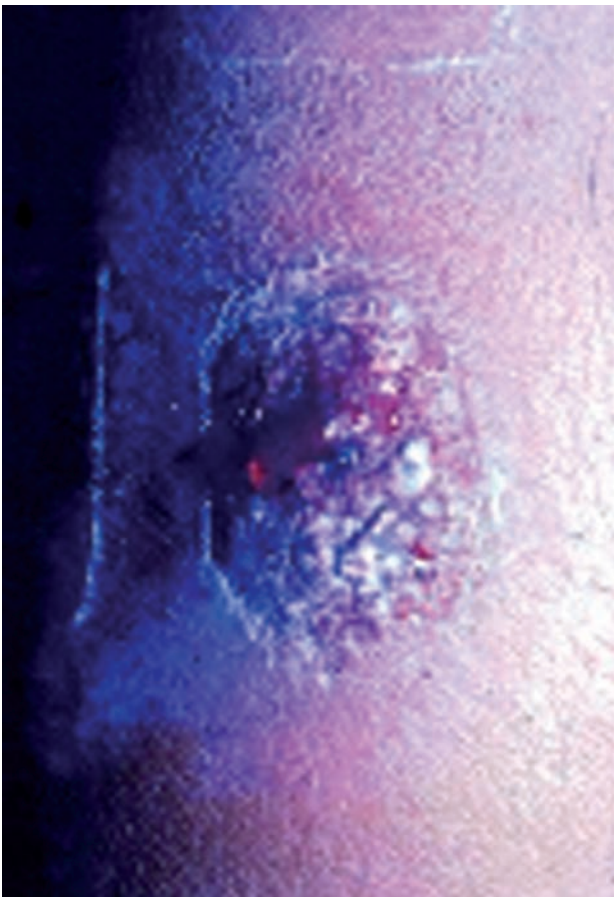


Figura 1. Lesión nodular de aspecto verrugoso con secreción sanguinolenta.

Se hicieron exámenes de laboratorio en dos ocasiones, ninguno mostró datos anormales de hematócrito, biometría hemática, leucocitos, monocitos, eosinófilos, basófilos, neutrófilos, células en banda, glucosa, examen general de orina, urea, creatinina, sedimentación globular, IgA, IgM e IgG. VDRL y PPD negativos. La lesión se extirpó totalmente. El estudio histopatológico mostró hiperqueratosis en la epidermis, acantosis y zonas de hiperplasia pseudoepiteliomatosa. (Figura 3) En la dermis se observó un granuloma tuberculoide con células gigantes tipo Langhans, además de células fumagoides. (Figuras 2 y 4) El cultivo micológico se examinó con agar Sabouraud y con antibióticos: se aisló *Fonseca pedrosoi*. (Figura 5)

DISCUSIÓN

La cromoblastomicosis, o enfermedad de Pedroso y Lane, es la micosis subcutánea producida por hongos pigmentados de la familia Dematiaceae, principalmente por los géneros *Fonsecaea*, *Phialophora* y *Cladophialophora*. Debido a que sus células contienen melanina se llaman hongos negros o feoides. Se localiza en las extremidades inferiores, sobre todo en el pie. Se caracteriza por nódulos y verrugosidades de evolución crónica. *Fonseca pedrosoi* es la especie que más se observa en México, especialmente en Veracruz (40%), Oaxaca (13%), Chiapas (11%), Hidalgo (9%), Tabasco y Sinaloa. La zona endémica con mayor frecuencia es la Huasteca, región que incluye muchos valles y ríos, temperaturas de 25 grados centígrados o más y precipitaciones pluviales de 800 a 1,600 milímetros.

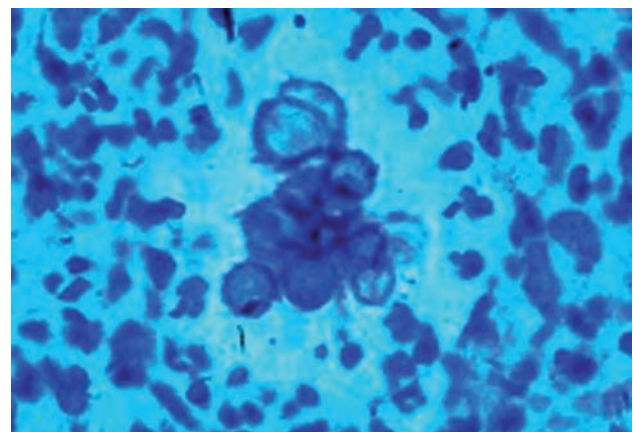


Figura 2. Células fumagoides.

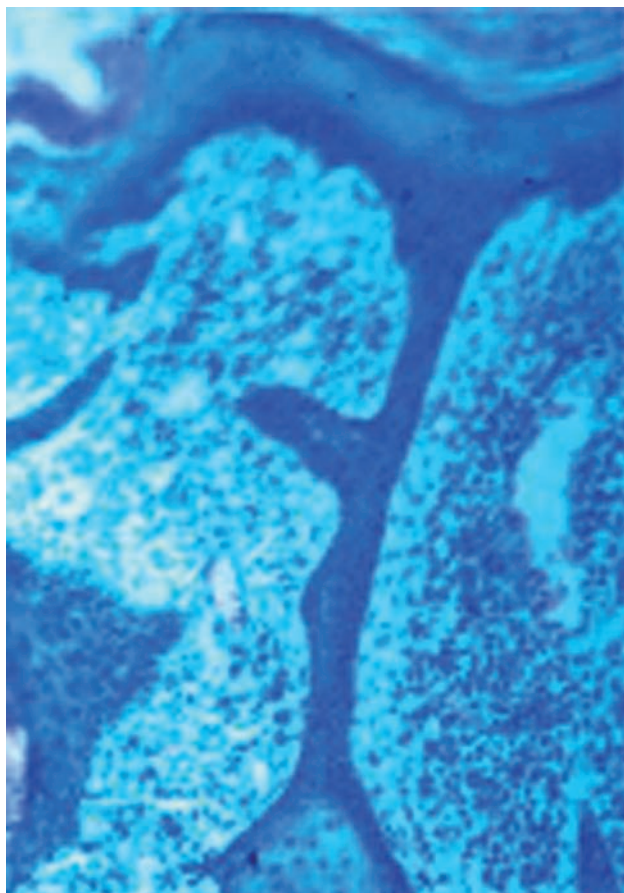


Figura 3. Imagen pseudoepiteliomatosa con infiltrado linfocitario crónico.

La enfermedad se caracteriza por su evolución crónica, lentamente progresiva y asintomática, aunque algunos pacientes señalan dolor y prurito. El tamaño puede variar de milímetros hasta varios centímetros. Algunas veces las lesiones son superficiales, de aspecto psoriasiforme, quizá crateriformes o tener forma de coliflor con aspecto tumoral.

El tratamiento plantea muchas dificultades y con frecuencia es ineficaz; en casos muy avanzados ninguno es útil. En lesiones pequeñas la extirpación quirúrgica de toda la lesión es muy eficaz, incluso la cirugía micrográfica de Mohs. El caso que aquí se reporta no fue atípico, la lesión en el antebrazo izquierdo no fue orientadora, de primera intención, para el diagnóstico de cromoblastomicosis y se pensó en tuberculosis verrugosa. El tratamiento de extirpación total de la lesión fue muy útil y significativo, porque el paciente permaneció vigilado durante cinco años y no tuvo recaída alguna, ni nuevas lesiones.

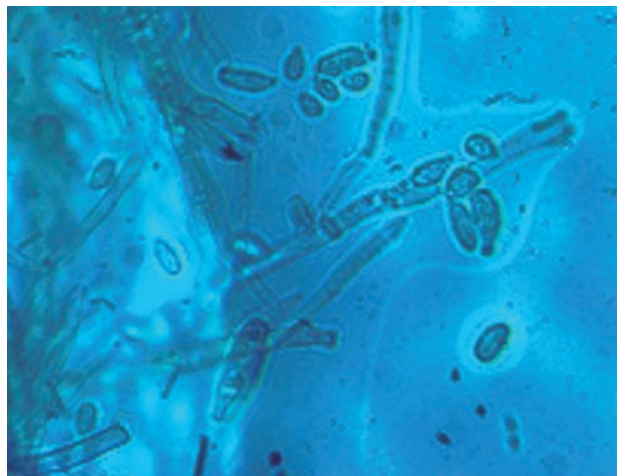


Figura 4. Acercamiento microscópico de las colonias con Gomori, compatible con *P. pedrosoi*.




Figura 5. Colonias verde olivo en cultivo Mycosel.

REFERENCIAS

1. Cavero-Delgado V. Cromoblastomicosis por *Cladosporium* sp. *Dermatología Tropical* 2004;15(1):28-31.
2. Collazo-Álvarez H, González-Velázquez E, Pardillo-Morales AG, Collazo-Marín SY. Amputación interescapulotorácica por cromomicosis y carcinoma epidermoide. *Rev Cubana Ortop Traumatol* 2001;15(1-2):27-31.
3. Gómez-Echeverría JR, Moll-Cervera F. Paciente africano con nódulos verrucoides crónicos de extremidades. *Piel* 2007;22(1):37-39.
4. Muñoz-Estrada VF, Valenzuela-Paz GA, Rochín-Tolosa M. Cromomicosis: Reporte de un caso con topografía atípica. *Rev Iberoam Micol* 2011;28(1):50-52.
5. Padilla MC, Martínez EV, De Peña J, Novales J, Ramos-Garibay A, y col. Cromoblastomicosis. Presentación de dos casos. *Rev Cent Dermatol Pascua* 2006;15(3):181-186.
6. Maleck D, Amaya-Araujo M, Cochón M, Isa R. Cromoblastomicosis facial y esporotricoides. A propósito de un caso. *Revista Dominicana de Dermatología* 2010;37(1):28-31.
7. Barros TF, De Resende MA. Partial chemical characterization of antigenic preparations of chromoblastomycosis agents. *Rev Inst Med Trop S Paulo* 1999;41(6):343-350.

8. Coronel-Martínez ME, Santamaría-González V, Padilla-Desgarreres MC, Navarrete-Franco G. Cromomicosis, presentación de un caso. *Rev Cent Dermatol Pascua* 1999;8(3):165-168.
9. Lugo-Ayala SA, Zamudio-Guerra P, López-Cota AS, Picos-Fernández F, Muñoz-Estrada VF. Estudio de las variantes clínicas, epidemiológicas y etiología de cromoblastomicosis. Serie de 108 casos. *Ciencia e Investigación Médica Estudiantil Latinoamericana* 2002;7:35-39.
10. Alió SAB, Castro-Solange G, Mendoza M, Hernández I, Díaz E, y col. Cromomicosis: uso del tratamiento combinado de itraconazol y 5-fluorouracilo en *Fonsecaea pedrosoi* e itraconazol y crospray en *Exophiala jeanselmei* var. *Lecanii-corni*. *Dermatología venezolana* 2001;39(1):11-15.
11. Di Martino B, González L, Valdovinos G, Arguello G, Rodríguez-Masi M, y col. Cromomicosis de presentación clínica inusual. *Rev Panam Infectol* 2010;12(3):48-52.