Caso clínico
Med Int Méx. 2018 noviembre-diciembre;34(6):985-993.

Úlcera crónica por *Mycobacterium chelonae*: informe de dos casos y claves para el diagnóstico de micobacteriosis cutáneas

Chronic ulcer by *Mycobacterium chelonae*: a report of two cases and keys for the diagnosis of cutaneous mycobacteriosis.

Silvia Cristina Jaramillo-Manzur,[1] Diana Elizabeth Medina-Castillo,[2] José Ángel Pérez-López,[3] Omar Gabriel Torres-Valencia,[4] Roberto Arenas-Guzmán,[5] Fabiola Mendoza-Damián[6]

Resumen

Se comunican dos casos clínicos poco frecuentes de micobacteriosis cutáneas; uno adquirido en la comunidad y uno en medio hospitalario, ambos pacientes del género masculino, con dermatosis crónicas constituidas por úlceras, fístulas y placas de aspecto papilomatoso. El diagnóstico fue tardío y la evolución no fue satisfactoria, a pesar de prescribir tratamiento adecuado contra *Mycobacterium chelonae*. El propósito de este artículo es mostrar la manifestación clínica de las lesiones para sospecha diagnóstica temprana y oportuna de las diferentes disciplinas médicas que participan en la atención de los pacientes con estas infecciones.

PALABRAS CLAVE: Micobacteriosis cutáneas; *Mycobacterium fortuitum*; *Mycobacterium chelonae*; *Mycobacterium abscessus*.

Abstract

This paper reports the two rare clinical cases of cutaneous mycobacterial infections. One of them acquired the infection within the community while the other was a nosocomial case, both cases were male with chronic ulcers, fistulae and papilloma-like lesions. In both cases diagnosis was late and evolution, despite correct *Mycobacterium chelonae* treatment, was unsatisfactory. The purpose of this paper is to show the clinical presentation and accurate suspicion of infection of the different medical areas involved in its management.

KEYWORDS: Cutaneous mycobacterial infections; *Mycobacterium fortuitum*; *Mycobacterium chelonae*; *Mycobacterium abscessus*.

[1] Médico cirujano, Facultad de Medicina, Universidad Autónoma del Estado de México.
[2] Dermatóloga, práctica privada.
[3] Internista e infectólogo, HGR 220, IMSS, Toluca, Estado de México.
[4] Médico Cirujano, Escuela Nacional de Medicina y Ciencias de la Salud, Tecnológico de Monterrey, Ciudad de México.
[5] Jefe del Departamento de Micología, Hospital General Manuel Gea González y Presidente de la Sociedad Mexicana de Dermatología.
[6] Responsable del Laboratorio de Micobacterias LESP, Laboratorio Estatal en Toluca, Estado de México.

Recibido: 7 de febrero 2018

Aceptado: mayo 2018

Correspondencia
Diana Elizabeth Medina Castillo Médica
mecasdiderma@gmail.com

Este artículo debe citarse como
Jaramillo-Manzur SC, Medina-Castillo DE, Pérez-López JA, Torres-Valencia OG y col. Úlcera crónica por *Mycobacterium chelonae*: informe de dos casos y claves para el diagnóstico de micobacteriosis cutáneas. Med Int Méx. 2018 noviembre-diciembre;34(6):985-993.
DOI: https://doi.org/10.24245/mim.v34i6.1990

ANTECEDENTES

Las micobacterias atípicas o no tuberculosas son patógenos importantes que afectan a los humanos, que pueden ser causa de enfermedades sistémicas y la manifestación clínica más frecuente es la cutánea.[1] Otras manifestaciones pueden afectar los pulmones, los ganglios linfáticos y los aparatos gastrointestinal y genitourinario. El diagnóstico de este tipo de infecciones suele ser tardío debido a la baja sospecha clínica y a la dificultad para el cultivo e identificación de los patógenos.[2]

Este grupo bacteriano fue clasificado en 1950 por Runyon, según su patrón de pigmentación, en cuatro grupos (**Cuadro 1**).[3,4]

Las bacterias del género *Mycobacterium* son aerobias, bacilos inmóviles, no encapsulados, no esporulados, que contienen alto contenido de lípidos, principalmente en la pared celular, lo que hace difícil la permeabilidad de soluciones colorantes, agua y microbicidas.[5] Representan 10% de todas las micobacterias;[6] sin embargo, el conocimiento de sus mecanismos inmunológicos y patogénicos es aún limitado, lo que contribuye a su diagnóstico tardío.

Estas micobacterias se encuentran en el medio ambiente, biopelículas o ecosistemas bien organizados adheridos a una membrana celular o en un tejido, incluyendo agua, tierra y polvo. *Mycobacterium chelonae* puede crecer en sistemas de agua destilada y se ha encontrado en albercas, suelo, plantas, heces de animales sanos y en tinas para hidroterapia, además de ser resistente a esterilizadores y antisépticos; también se han detectado bacilos en eventos quirúrgicos de rutina.[7] *M. chelonae* suele colonizar soluciones inyectables, por lo que se ha asociado con infecciones posteriores a procedimientos cosméticos.

De acuerdo con el sistema de clasificación de Runyon, *M. chelonae* pertenece al grupo de micobacterias de rápido crecimiento, específicamente al grupo *Mycobacterium chelonae-Mycobacterium abcessus* (MC-MAG), que, junto con el complejo *Mycobacterium fortuitum*, es responsable de la mayor parte de las infecciones causadas por micobacterias de rápido crecimiento.[8] Mientras que *M. fortuitum* se considera productor de infecciones en pacientes inmunocompetentes hasta en 90%,[9] *M. chelonae* afecta con mayor frecuencia a personas inmunodeprimidas.[10]

En términos clínicos, las lesiones en la piel pueden manifestarse como celulitis, furunculosis, úlceras, nódulos dolorosos, gomas y abscesos que drenan contenido purulento o serosanguíneo. Las especies más comúnmente relacionadas con enfermedades en la piel son *Mycobacterium marinum*, *ulcerans*, *fortuitum*, *chelonae* y *abscesus*.[11]

Se comunican dos casos clínicos por *M. chelonae*, uno adquirido en medio hospitalario y otro en la comunidad. Las características clínicas similares fueron la aparición de orificios fistulosos y úlceras, la evolución crónica, así como respuesta similar al tratamiento convencional.

Cuadro 1. Clasificación de Runyon de las micobacterias atípicas

Grupo I	Producen pigmento cuando se exponen a la luz (fotocromógenas)
Grupo II	Producen pigmento en la oscuridad
Grupo III	No producen pigmento
Grupo IV	Bacterias de rápido crecimiento;[2] que muestran cultivo positivo en los primeros siete días[3]

DOI: https://doi.org/10.24245/mim.v34i6.1990

CASOS CLÍNICOS

Caso 1

Paciente masculino de 68 años de edad, quien cursó con hernia inguinal bilateral que requirió hernioplastia con colocación de malla hacía 20 años; tuvo una segunda hernioplastia y recolocación de malla en 2015, en cuyo posoperatorio tardío tuvo una fístula y úlcera en abdomen, que secretaba material seropurulento.

A la exploración física se encontró una dermatosis localizada al tronco del que afectaba el abdomen en el hipogastrio y el flanco izquierdo, constituida por una placa vegetante de bordes irregulares eritematosa con tres pequeñas úlceras u orificios fistulosos por donde drenaba secreción seropurulenta. No había fiebre ni dolor (**Figuras 1 y 2**).

En el flanco derecho se palpó una masa blanda renitente de 8 cm de diámetro, no fija a planos profundos y no dolorosa (que correspondía a la hernia inguinal). Con diagnóstico clínico de micobacteriosis atípica *vs* tuberculosis cutánea

Figura 1. Caso clínico 1: dermatosis en el hipogastrio y el flanco izquierdo.

Figura 2. Caso clínico 1: aspecto de la dermatosis al mes de tratamiento.

se inició protocolo de estudio con biometría hemática, química sanguínea y pruebas de función hepática, que se encontraron en límites normales. Se obtuvo telerradiografía de tórax sin anormalidades. El derivado proteico purificado (PPD) fue negativo. La biopsia de piel demostró infiltrado granulomatoso, no tuberculoso crónico (**Figura 3**).

Se envió muestra de piel al Laboratorio Estatal de Salud Pública del Estado de México y el departamento de micobacteriosis envió el resultado de cultivo negativo para bacilo tuberculoso y positivo para *M. chelonae*. La reacción en cadena de la polimerasa (PCR) Genexpert Mtb/Rif en tiempo real resultó positiva para *M. chelonae*.

Se inició tratamiento con claritromicina a dosis de 500 mg/12 h durante 6 meses, con mejoría relativa, se inició doxiciclina 100 mg cada 24 h durante tres meses, con lo que hubo disminución del tamaño de la lesión, los orificios fistulosos dejaron de drenar material seropurulento y se envió a cirugía general para una tercera reintervención y corrección de hernia inguinal.

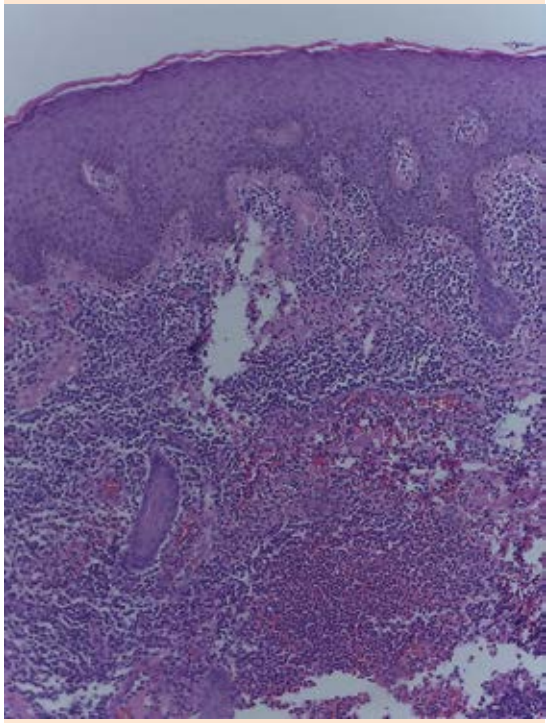

Figura 3. Microfotografía 4X H/E con atrofia epidérmica y papilomatosis e infiltrado inflamatorio granulomatoso crónico (caso 1).

Caso 2

Paciente masculino de 32 años de edad originario y residente de Texcaltitlán, Estado de México, dedicado a la agricultura, alcoholismo ocasional a base de fermentados, casa-habitación tipo rural sin servicios básicos. En 1994 vivió en Fresno, California, Estados Unidos, donde también se dedicó a la agricultura hasta 1997.

Inició a los 12 años de edad con una dermatosis de 20 años de evolución, constituida por una herida en la pierna derecha, que fue creciendo en longitud y aumentando de volumen, cambiando de color piel a marrón claro, fue tratado por médicos generales, sin observar cambios en la dermatosis. El paciente refirió que en Fresno, California, Estados Unidos, le iniciaron tratamiento con diagnóstico de tuberculosis cutánea con antifímicos; no obstante, desconocía con certeza qué tipo y a qué dosis. Refirió que durante seis meses tuvo alivio transitorio de la lesión; sin embargo, al año inició nuevamente con recaída.

Acudió a consulta privada de dermatología donde se encontró una dermatosis localizada a la pierna derecha, constituida por una placa eritematosa en la periferia y en el centro se observaba color marrón; se palpaba piel atrófica en algunas zonas que alternaba con micronódulos y gomas de 0.8-1.0 cm de diámetro con costras hemáticas, escama furfurácea periférica. Negó síntomas concomitantes (**Figura 4**).

Figura 4. Caso clínico 2: aspecto clínico en la extremidad inferior derecha con una placa constituida por mancha color ocre, micronódulos, gomas, costras hemáticas y cicatrices.

DOI: https://doi.org/10.24245/mim.v34i6.1990

Con diagnóstico presuntivo de tuberculosis cutánea variedad pápulo-necrótica, se realizó biometría hemática, química sanguínea, pruebas de función hepática, reactantes de fase aguda y radiografías de la extremidad afectada, que se encontraron en límites normales. El PPD fue positivo y midió 15 mm de diámetro, la biopsia de piel se envió al departamento de patología de la Facultad de Medicina de la Universidad Autónoma del Estado de México (UAEMex) con diagnóstico patológico de inflamación crónica granulomatosa de causa fímica.

Se envió muestra de piel al Laboratorio Estatal de Salud Pública del Estado de México, el resultado fue de cultivo negativo para bacilo tuberculoso y positivo para *M. chelonae*. La PCR Genexpert Mtb/Rif en tiempo real resultó positiva para *M. chelonae*.

Se inició tratamiento en forma conjunta con la Jurisdicción Tenancingo del Instituto de Salud del Estado de México (ISEM) con claritromicina a dosis de 500 mg/12 h durante ocho meses, fomentaciones con sulfato de cobre y la evolución ha sido tórpida, no ha habido secreción seropurulenta, pero la dermatosis ha sufrido mínimos cambios cicatriciales.

DISCUSIÓN

Se comunican dos casos clínicos, uno en el contexto comunitario y otro intrahospitalario con lesiones crónicas secundarias a *M. chelonae*.

Aunque todas las micobacterias tienen la capacidad de infectar la piel, *Mycobacterium chelonae* se ha descrito en algunos casos en pacientes a quienes se les efectuó liposucción y algunos otros pacientes posoperados. Igualmente se ha descrito la erosión de bandas gástricas por parte del patógeno, así como la infección ocular en pacientes postrasplantados de córnea.[12,13] La mayor parte de la evidencia de infecciones de este tipo proviene de pacientes inmunodeprimidos, en quienes se han descrito varios factores de riesgo, como infecciones crónicas, cáncer o terapia inmunosupresora; inadecuada esterilización de instrumentos médicos y contacto traumático en heridas quirúrgicas con agujas o con otro material contaminado.[11] El incremento en las lesiones por infección de micobacterias atípicas se ha relacionado con la terapia antirretroviral en pacientes con virus de la inmunodeficiencia humana (VIH). Asimismo, se han notificado casos de infecciones cutáneas diseminadas en pacientes con diagnóstico de artritis reumatoide y postrasplantados renales.[2] No obstante, la relevancia de estos factores de riesgo se desconoce en pacientes inmunocompetentes debido a que existen pocos casos reportados, como el de nuestros pacientes.

La fisiopatología de la infección por *Mycobacterium chelonae* es poco conocida; sin embargo, se sabe que los gérmenes entran por inhalación en los pulmones o penetran a través de lesiones en la piel o secundario a procedimientos quirúrgicos y cosméticos.[14,15]

En Brasil se notificaron infecciones por micobacterias de rápido crecimiento de 1998 a 2009, los años con más prevalencia fueron entre 2006 y 2008 y durante este último periodo, 13 casos correspondieron a infección por *Mycobacterium chelonae*, la edad media de los pacientes fue de 51 años y todos eran mujeres; el procedimiento asociado fue la inyección de diversas sustancias modelantes en la cara para efectos cosméticos.[16]

Se estudiaron 49 pacientes con infección por micobacterias que habían recibido biológicos inhibidores del factor de necrosis tumoral (anti-TNF) y *M. chelonae* se identificó en cinco de esos pacientes.[17]

En 2003 se reportaron tres casos *de M. chelonae* y *M. fortuitum,* infecciones causadas por procedimientos podológicos en el sur de California.[7]

Como parte del tratamiento de úlceras cutáneas crónicas, lo primero que debe hacerse es historia clínica y exploración física detalladas, en las que debemos obtener datos como la causa, cronicidad de la lesión, la lesión primaria, progresión o evolución de la lesión, si duele o es sintomática, tratamientos previos y si ha habido alivio con éstos, preguntar respecto a otras enfermedades y en el caso de estas lesiones es muy importante conocer si se asocia con un procedimiento quirúrgico previo (**Figura 5**).

En estos casos en particular, los pacientes tenían más de cuatro semanas de evolución con la lesión, por lo que se trataba de una úlcera crónica. Las lesiones cutáneas pueden aparecer uno o dos meses después de la inoculación, pero se han reportado periodos de latencia mayores a 15 años.[18]

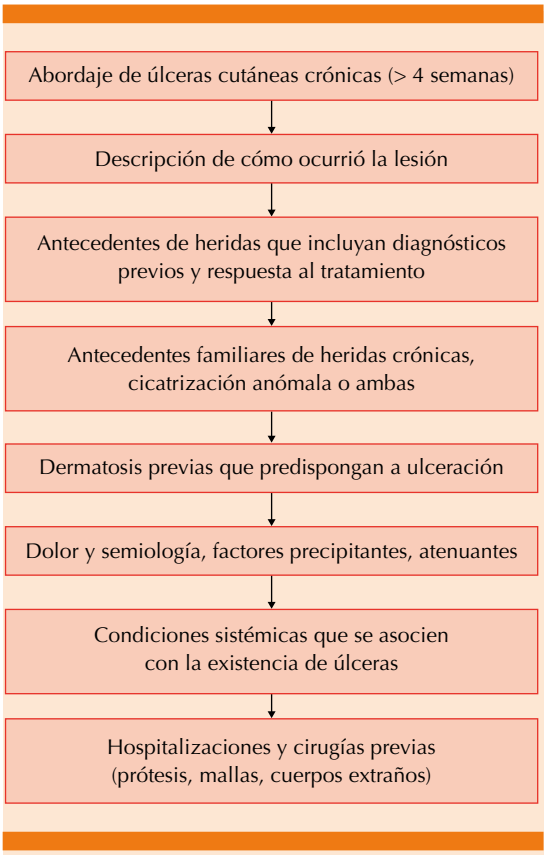

Figura 5. Abordaje general de una úlcera crónica. Adaptada por los autores de la referencia 19.

En relación con las lesiones, no se conoce la primaria; sin embargo, ambos casos evolucionaron hacia la úlcera y en uno de ellos hacia la fistulización.

La evaluación de los pacientes con úlceras cutáneas debe incluir estudios de laboratorio generales, como biometría hemática, marcadores de inflamación, hemoglobina glucosilada y, en algunos casos, abordaje específico de causas reumatológicas, vasculares o de alteraciones en la coagulación, además de cultivos para evitar un resultado falso positivo secundario a colonización o biota habitual de la piel, por lo que se sugiere que el tejido analizado sea de tejidos más profundos, con especial insistencia en la cantidad de colonias por gramo de tejido y tinciones especiales para micobacterias, hongos y otros patógenos que se sospechen.

En relación con nuestros pacientes, la clínica y los estudios de laboratorio no sugerían inflamación sistémica o algún otro dato compatible con las enfermedades descritas.

Una vez concluido el abordaje de causas frecuentes de úlceras crónicas, la sospecha diagnóstica se limitó a un número menor de posibilidades, entre las que se incluía *Mycobacterium tuberculosis* y micobacterias atípicas; el cultivo y las pruebas de biología molecular confirmaron el diagnóstico.

Las manifestaciones se caracterizan por la cronicidad y escasa respuesta sin el tratamiento adecuado; sin embargo, el cuadro suele ser inespecífico y su diagnóstico requiere un alto nivel de sospecha clínica.

El diagnóstico clínico es difícil porque se trata de una dermatosis polimorfa y la sospecha clínica

DOI: https://doi.org/10.24245/mim.v34i6.1990

suele ser baja; clínicamente predominan los nódulos, gomas, fistulas y cicatrices producto de las mismas lesiones, por lo que nos ayudamos de otros métodos diagnósticos como son:

1. La histología con tinción de hematoxilina y eosina que se caracteriza por un infiltrado granulomatoso con inflamación crónica, inespecífica y supurativa, donde difícilmente se observan granulomas de tipo tuberculoide, la histología de las lesiones puede ayudar, pero no es específica durante los tres primeros meses.[14]

2. Los métodos tradicionales usados para la identificación de micobacterias, como la tinción de Ziehl-Neelsen o cultivo de Lowenstein-Jensen, no son suficientemente sensibles, son positivos en menos de 15% de los casos. El cultivo del tejido es el patrón de referencia para la detección de micobacterias atípicas, pero deben tener una temperatura específica para el desarrollo de las mismas. Para el crecimiento óptimo de micobacterias atípicas la temperatura adecuada es de 37°C y específicamente para *Mycobacterium chelonae* de 28°C,[20] otros cultivos que pueden utilizarse son caldo de tioglicolato, agar sangre, agar chocolate y agar MacConkey.

3. Métodos moleculares novedosos, como la secuenciación de ácidos nucleicos y los genes blanco más recurridos son hsp65, gyrB, recA, rpoB y el gen 16S de ARNR, lo que ha significado la rápida identificación en comparación con los cultivos. En Holanda se estudió la utilidad de ADN 16S ribosomal para el diagnóstico de infección por micobacterias atípicas cutáneas, se encontró hibridización positiva con *Mycobacterium fortuitum*, pero no indicaba infección con el organismo, por lo que fue necesario repetir varias veces la prueba y el diagnóstico se corroboró con el cultivo.[21]

4. El diagnóstico hasta el momento se establece mediante reacción en cadena de la polimerasa y esta técnica se introdujo recientemente para detectar estas micobacterias en lesiones de la piel.

El diagnóstico tardío de infecciones por micobacterias en las extremidades, seguido de tratamiento inadecuado y progresión a estructuras más profundas, resulta en destrucción articular, osteomielitis y amputación de la extremidad afectada.

El tratamiento de elección es la claritromicina a dosis de 500 mg/12 h. Es el fármaco agonista altamente específico contra infecciones por *Mycobacterium chelonae* y su administración es el único tratamiento validado por un ensayo clínico y publicado en las guías de la Sociedad Americana de Enfermedades Infecciosas/Sociedad Americana del Tórax, publicadas en 2007.[22] Los aislamientos de *Mycobacterium fortuitum* son habitualmente susceptibles a amikacina, imipenem-cilastatina, quinolonas y sulfamidas con susceptibilidad variable a doxiciclina y cefotaxima.[23,24] También se ha demostrado que la tobramicina es más activa que la amikacina, pero solamente en estudios *in vitro*.[22]

La duración y combinación de los antibióticos prescritos como tratamiento todavía no están bien definidas. El desbridamiento quirúrgico antes del tratamiento con antibióticos se recomienda contra *M. fortuitum* y *M. chelonae*, lo que ha mostrado resultados favorables.[25]

CONCLUSIÓN

Se comunican dos casos clínicos de infección por *Mycobacterium chelonae*. Uno adquirido en medio hospitalario y otro en la comunidad, cuyas características clínicas variaron por el medio donde se adquirió la enfermedad, la dificultad en el diagnóstico clínico, la topografía, la evolución crónica y la falta de síntomas sistémicos, así como la mala respuesta a los antibióticos, sobre todo del caso adquirido en

la comunidad. Consideramos que es importante la comunicación de estos casos clínicos para el diagnóstico e intervención oportunos de los diferentes especialistas que atendemos este tipo de infecciones.

Las infecciones cutáneas por *M. chelonae* suelen tener un desenlace favorable tras iniciar el tratamiento antimicrobiano específico y en algunos casos requieren desbridamiento quirúrgico.

En nuestros pacientes, a pesar de la realización de estudios de laboratorio y un extenso abordaje clínico en el que se descartaron otras causas, como úlceras vasculares, algunas causas reumatológicas, tumorales o secundarias a medicamentos, se requirieron pruebas sumamente complejas, como la PCR, para confirmar el diagnóstico, situación que dificulta el manejo considerando que las infecciones por este patógeno son comunes en Estados Unidos y Australia, pero también en países con menos recursos e infraestructura en salud como la India, China, Brasil y Arabia Saudita.

REFERENCIAS

1. Collina G, Morandi L, Lanzoni A, Reggiani M. Atypical cutaneous mycobacteriosis diagnosed by polymerase chain reaction. Br J Dermatol 2002;147(4):781-4.
2. Bhambri S, Bhambri A, Del Rosso JQ. Atypical mycobacterial cutaneous infections. Dermatol Clin 2009;27(1):63-73.
3. Streit M, Bregenzer T, Heinzer I. Hautinfektionen durch atypische Mykobakterien. Der Hautarzt 2008;59(1):59-71.
4. Schcolnik Cabrera A, Hernández Castro R, Vega Memije ME, Arenas Guzmán R, Fernández Martínez RF. Lipotransferencia complicada con micobacteriosis atipicas. Reporte de dos casos y revisión de la literatura. Gac Med Mex 2014;150:311-6.
5. Rizzo Gnatta J, Leonice, Silva da M, Gnatta JR, Kurebayashi LFS, Paes da Silva MJ. Atypical mycobacterias associated to acupuncuture: an integrative review. Rev Lat Am Enfermagem 2013;21(1):450-8.
6. Murback ND, Higa Júnior MG, Pompílio MA, et al. Disseminated cutaneous atypical mycobacteriosis by *M. chelonae* after sclerotherapy of varicose veins in an immunocompetent patient: a case report. An Bras Dermatol 2015;3:138-42.
7. Sniezek PJ, Graham BS, Busch HB, Lederman ER, Lim ML, Poggemyer K, et al. Rapidly growing mycobacterial infections after pedicures. Arch Dermatol 2003;139(5):629-34.
8. Rocchetti TT, Silbert S, Gostnell A, Kubasek C, et al. Detection of *Mycobacterium chelonae*, *Mycobacterium abscessus* group, and *Mycobacterium fortuitum* complex by a multiplex real-time PCR directly from clinical samples using the BD MAX system. *J Molecular Diagn* 2017;19(2):295-302.
9. Pagliai Redbord K, Shearer DA, Gloster H, Younger B, Connelly BL, Kindel SE, et al. Atypical *Mycobacterium* furunculosis occurring after pedicures. J Am Acad Dermatol 2006;54(3):520-4.
10. Hamaguchi Y, Fujimoto M, Oishi K, Kitajima S, Wada T, Takehara K. Cutaneous *Mycobacterium chelonae* infection in a rheumatoid arthritis patient treated with etanercept. Eur J Dermatology 2013;23(5):700-40.
11. Fontana RT. As micobactérias de crescimento rápido e a infecção hospitalar: um problema de saúde pública. REBEn. 2008;61(3):371-6.
12. Memon MA, Memon B, Whitby M. *Mycobacterium chelonae* associated with rapid erosion of non-sutured laparoscopic gastric band. Int J Surg Case Rep 2016;24:4-6.
13. Chowdhury HR, Comyn O, Jones G, Nanavaty MA. *Mycobacterium chelonae* in a tectonic corneal graft. Oman J Ophthalmol 2016;9(3):177.
14. Zosso C, Lienhard R, Siegrist HH, Malinverni R, Clerc O. Post liposuction infections by rapidly growing mycobacteria. Infect Dis (London, England) 2015;47(2):69-72.
15. van Ingen J, de Zwaan R, Dekhuijzen RP, Boeree MJ, & van Soolingen D. Clinical relevance of *Mycobacterium chelonae*–abscessus group isolation in 95 patients. J Infect 2009;59(5):324-331.
16. Leao SC, Tortoli E, Viana-Niero C, et al. Characterization of mycobacteria from a major Brazilian outbreak suggests that revision of the taxonomic status of members of the *Mycobacterium chelonae-M. abscessus* group is needed. J Clin Microbiol 2009;47(9):2691-2698.
17. Winthrop KL, Yamashita S, Beekmann SE, Polgreen PM, & Infectious Diseases Society of America Emerging Infections Network. Mycobacterial and other serious infections in patients receiving anti-tumor necrosis factor and other newly approved biologic therapies: case finding through the Emerging Infections Network. Clin Infect Dis 2008;46(11):1738-1740.
18. El-Khalawany MA. Atypical mycobacterial cutaneous infections in Egyptians: A clinicopathological study. J Dermatol 2014;41(4):303-10.
19. Fonder MA, Lazarus GS, Cowan DA, et al. Treating the chronic wound: a practical approach to the care of nonhealing wounds and wound care dressings. J Am Acad Dermatol 2008;58(2):185-206.
20. Rosenmeier GJ, Keeling JH, Grabski WJ, McCollough ML, Solivan GA. Latent cutaneous *Mycobacterium for-*

DOI: https://doi.org/10.24245/mim.v34i6.1990

tuitum infection in a healthy man. J Am Acad Dermatol 1991;25(5):898-902.

21. Brown-Elliott BA, Wallace RJ. Clinical and taxonomic status of pathogenic nonpigmented or late-pigmenting rapidly growing mycobacteria. Clin Microbiol Rev 2008;15(4):716-746.
22. Griffith DE, Aksamit T, Brown-Elliott BA, et al. An official ATS/IDSA statement: diagnosis, treatment, and prevention of nontuberculous mycobacterial diseases. Am J Respir Crit Care Med 2007;175(4):367-416.
23. Jogi R, Tyring SK. Therapy of nontuberculous mycobacterial infections. Dermatol Ther 2004;17(2):491-8.
24. Witteck A, Ohlschlegel C, Boggian K. Delayed diagnosis of atypical mycobacterial skin and soft tissue infections in non-immunocompromised hosts. Scand J Infect Dis 2008;40(11-12):877-80.
25. Mougari F, Guglielmetti L, Raskine L, et al. Infections caused by *Mycobacterium abscessus*: epidemiology, diagnostic tools and treatment. Expert Rev Anti-infective Ther 2016;14(12):1139-1154.

AVISO PARA LOS AUTORES

Medicina Interna de México tiene una nueva plataforma de gestión para envío de artículos. En: **www.revisionporpares.com/index.php/MIM/login** podrá inscribirse en nuestra base de datos administrada por el sistema *Open Journal Systems* (OJS) que ofrece las siguientes ventajas para los autores:

- Subir sus artículos directamente al sistema.
- Conocer, en cualquier momento, el estado de los artículos enviados, es decir, si ya fueron asignados a un revisor, aceptados con o sin cambios, o rechazados.
- Participar en el proceso editorial corrigiendo y modificando sus artículos hasta su aceptación final.