

Mielofibrosis primaria manifestada como fiebre de origen desconocido

Primary myelofibrosis manifested as fever of unknown origin.

Sergio Alberto Mendoza-Álvarez,¹ Leslie Moranchel-García,¹ Brenda Grisel Rodríguez-Corchado,¹ Alejandro Deras-Quiñones²

Resumen

Se comunica el caso de un paciente de 55 años de edad que inició con fiebre como síntoma principal de su padecimiento. Después de un protocolo de estudio sistematizado y orientado se llegó al diagnóstico de fiebre de origen desconocido como síndrome, cuyo diagnóstico etiológico fue mielofibrosis primaria, enfermedad hematológica poco frecuente que se distingue por fibrosis de la médula ósea, esplenomegalia y anemia. Se revisa el abordaje de la fiebre y sus etapas de estudio siguiendo las recomendaciones actuales, técnicas y científicas, pero adaptadas a nuestro medio y recursos.

PALABRAS CLAVE: Fiebre; fiebre de origen desconocido; mielofibrosis primaria.

Abstract

This paper reports the case of a 55 year-old man who presented with fever as a primary symptom of his condition. A systematic protocol oriented study led to the diagnosis of fever of unknown origin as a syndrome whose etiologic diagnosis was primary myelofibrosis; rare hematologic disease characterized by fibrosis of the bone marrow, anemia and splenomegaly. A review of the approach of fever and stages of study is done according to current recommendations, technical and scientific, but adapted to our environment and resources.

KEYWORDS: Fever; Fever of unknown origin; Primary myelofibrosis.

¹ Servicio de Medicina Interna.

² Servicio de Anatomía Patológica. UMAE-Especialidades Dr. Antonio Fraga Mouret, Centro Médico Nacional La Raza, Instituto Mexicano del Seguro Social, Ciudad de México.

Recibido: 11 de febrero 2018

Aceptado: mayo 2018

Correspondencia

Sergio Alberto Mendoza Álvarez
samami79@hotmail.com

Este artículo debe citarse como

Mendoza-Álvarez SA, Moranchel-García L, Rodríguez-Corchado BG, Deras-Quiñones A. Mielofibrosis primaria manifestada como fiebre de origen desconocido. Med Int Méx. 2018 noviembre-diciembre;34(6):1000-1006. DOI: <https://doi.org/10.24245/mim.v34i6.2000>

ANTECEDENTES

En la causa de la fiebre de origen desconocido las principales series publicadas a partir de 1990 muestran cambios en la distribución de las distintas causas con disminución de las infecciones y mayor número de casos con enfermedades reumatológicas (inflamatorias no infecciosas). Respecto a las neoplasias, las de origen hematológico están principalmente representadas por el linfoma no Hodgkin.¹ La mielofibrosis primaria, por el contrario, generalmente no se manifiesta con fiebre y de hacerlo es de bajo grado. Forma parte de los síndromes mieloproliferativos crónicos y se caracteriza por la proliferación clonal de la célula reticular primaria que secundariamente produce fibrosis de la médula ósea por hiperactividad no clonal de los fibroblastos. En el caso que comunicamos, el padecimiento comenzó como un síndrome febril que reunió los criterios establecidos para definirse como fiebre de origen desconocido clásica, que se acompañaba de importante hepatomegalia y esplenomegalia que hicieron necesaria la realización de laparotomía protocolizada y estudio histopatológico que demostró una metaplasia mieloide megacariopoyética característica.²

CASO CLÍNICO

Paciente masculino de 56 años de edad, que inició su padecimiento seis meses previos a su hospitalización con fiebre diaria de incluso 38.5°C, acompañada de diaforesis nocturna y pérdida de peso de 11 kg, artralgias de manos y pies. Inicialmente fue tratado con vancomicina por sospecha de endocarditis al reportarse en hemocultivo *Staphylococcus haemolyticus*; sin embargo, la fiebre no remitió. Fue referido a nuestro hospital en donde se descartó vegetación por ecocardiograma transesofágico y se continuó protocolo de estudio por fiebre de origen desconocido.

Se solicitó el resto de cultivos, incluidos para *Mycobacterium*, coprocultivo y coproparasitológico, reacciones febriles, TORCH y panel viral para VIH, VHC y VHB, todos fueron negativos.

A la exploración física se obtuvo lo siguiente: talla: 1.70 cm, peso: 60 kg, IMC: 20.9 kg/m². Destacó únicamente hepatomegalia no dolorosa 2 cm por debajo del reborde costal, esplenomegalia y ausencia de adenopatías.

Los estudios de laboratorio arrojaron: glucosa 94 mg/dL, Cr 0.90 mg/dL, Na 136.1 mmol/L, Ca 8.1 mg/dL, ALT 129 U/L, AST 116 U/L, hemoglobina 8.9 g/dL, hematócrito 29.2%, leucocitos 7.3 K/uL, neutrófilos 55%, linfocitos 20%, monocitos 23%, plaquetas 74,000 K/uL, TP 16.5 seg, INR 1.22, TTPa 32.5 seg, BT 0.57 mg/dL, LDH 260 U/L, GGT 134 U/L, FA 797 U/L, albúmina 2.5g/dL, ácido úrico 5.4. EGO normal.

Marcadores tumorales: ACE 4.05 ng/mL, APE 0.18 (normal), PCR 107 mg/L, VSG 33, IgG 1980 mg/dL (700-1800), IgA 433 mg/dL (100-480), IgM 31.80 (60-250). Hierro 12 µg/dL, captación de hierro 265.4 µg/dL, saturación de hierro 4.52%, transferrina 229 mg/dL. Fibrinógeno 519 mg/dL, lisis de euglobulina > 120 minutos. ANAs y ENAs negativos. Complemento normal.

Estudios de imagen

El ultrasonido Doppler hepático mostró hepatoesplenomegalia. Incremento difuso de la ecogenicidad hepática en sus diferentes segmentos. Derivaciones esplenorreñales. Doppler con cambios parenquimatosos hepáticos difusos e hipertensión portal.

La tomografía computada de abdomen evidenció hepatoesplenomegalia, hígado homogéneo y bazo discretamente heterogéneo. En el retroperitoneo se observaron múltiples imágenes

hipodensas en cadenas interaorticocavales, periaórticas en relación con actividad ganglionar (**Figura 1**).

La panendoscopia mostró várices gástricas IGV1 con datos de mal pronóstico, gastropatía hipertensiva leve de McCormack y xantoma gástrico prepilórico.

Ante el hallazgo de hepatomegalia, esplenomegalia, alteraciones en la citometría hemática (anemia y trombocitopenia) y la existencia de adenomegalias se sospechó un síndrome linfoproliferativo, porque la causa infecciosa se volvió poco probable por los resultados obtenidos y el tiempo de evolución del padecimiento. Por esta razón se tomó la decisión de realizar aspirado de médula ósea y biopsia de hueso. La primera mostró la médula ósea hiper celular con hiperplasia de series mieloide y eritroide y la segunda celularidad global aproximada de 80%, existencia de las tres series hematopoyéticas. Relación mielo/eritroide 8/3 con diferenciación desde promielocitos hasta bandas y segmentados. Reticulocitos de aspecto habitual, algunos con aspecto megaloblastoide. Megacariocitos de 3-4 por campo de alto poder (40X seco fuerte), atípicos, eritrocitos extravasados escasos, fibrosis reticulínica grado I-II focal, médula ósea hiper celular con hiperplasia de serie mieloide y eritroide (**Figura 2A**).

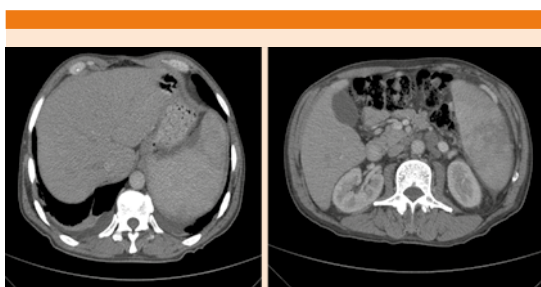


Figura 1. Tomografía de abdomen que muestra hepatomegalia y esplenomegalia. Actividad ganglionar retroperitoneal.

Debido a la falta de conclusión diagnóstica hasta este punto y persistencia de la fiebre, con reportes poco concluyentes y considerando la posibilidad de una enfermedad linfoproliferativa, se programó laparotomía protocolizada que reportó como principales hallazgos ascitis (100 cc), conglomerados ganglionares presacro, intracavaoárticos y periaórticos, hepatomegalia a 4 cm de líneas convencionales, con hígado de apariencia microquística y congestivo y datos histológicos de obstrucción de flujo de salida venoso hepático (**Figura 2B**). La esplenectomía reportó bazo de 20 x 15 cm con zonas fibrinopurulentas que semejan múltiples abscesos, adherido a cúpula diafragmática con vasculatura magistral, fibrocongestivo, con periesplenitis y hematopoyesis extramedular (**Figura 2C**). Ganglios linfáticos con hiperplasia mixta sin atipias (**Figura 2D**).

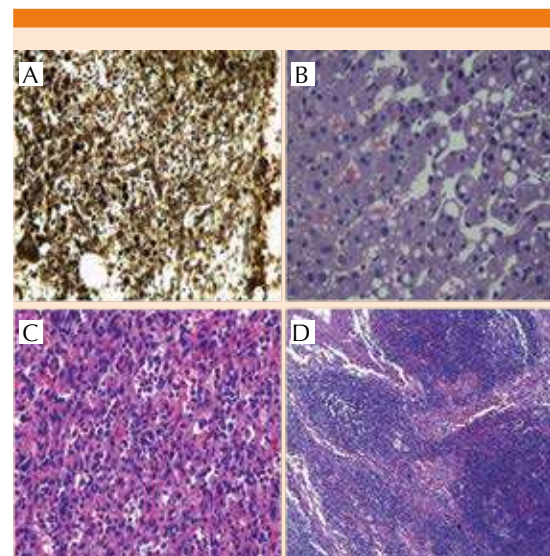


Figura 2. Biopsias. **A.** Hueso: fibrosis reticulínica grado I-II focal, médula ósea hiper celular con hiperplasia de serie mieloide y eritroide. **B.** Hígado: Datos histológicos de obstrucción de flujo de salida venoso hepático. **C.** Bazo: zonas fibrinopurulentas que semejan múltiples abscesos, con hematopoyesis extramedular. **D.** Ganglio retroperitoneal: hiperplasia mixta sin atipias.

La fibrosis reticulínica en la médula ósea, la hematopoyesis extramedular e hiperplasia de series mieloide y eritroide, junto con las alteraciones clínicas en relación con hipertensión portal en hígado no cirrótico y la ausencia de datos histopatológicos compatibles con linfoma apoyaron la sospecha de un trastorno mieloproliferativo como causa de la fiebre de origen desconocido y entre éstos, la mielofibrosis primaria explicaba los datos clínicos, bioquímicos e histopatológicos del paciente al cumplirse dos criterios mayores y tres menores de esa enfermedad.

En la actualidad el paciente recibe tratamiento con talidomida, hidroxiurea y prednisona, con normalización de la citometría hemática, recuperación de peso y remisión de la fiebre.

DISCUSIÓN

En 1961, Petersdorf y Beeson definieron la fiebre de origen desconocido como una temperatura mayor de 38.3°C (101°F) en múltiples ocasiones durante un periodo de tres o más semanas sin obtener el diagnóstico preciso posterior a una semana de estudio con el paciente hospitalizado.^{3,4} Treinta años después, Durak y Street redefinieron el concepto considerando una fiebre mayor a 38.3°C en múltiples ocasiones, suprimiendo la necesidad de una semana de hospitalización y proponiendo una estancia hospitalaria de sólo tres días o tres consultas médicas subsecuentes, con resultados microbiológicos negativos luego de dos días de incubación. Asimismo, clasificaron la fiebre de origen desconocido en cuatro grupos: clásica, nosocomial, en pacientes neutropénicos y asociada con infección por el virus de la inmunodeficiencia humana (VIH).⁵ Por último, Knockaert y otros autores propusieron un listado mínimo y más o menos uniforme de estudios diagnósticos negativos para clasificar a un paciente con fiebre de origen desconocido (**Cuadro 1**).^{6,7}

Cuadro 1. Criterios de fiebre de origen desconocido y estudios mínimos negativos de Knockaert

1. Fiebre ≥ 3 semanas de duración.
2. Temperatura $\geq 38.3^{\circ}\text{C}$ confirmada en el hospital al menos en dos ocasiones.
3. Sin orientación diagnóstica después de:
 - Historia clínica
 - Pruebas sanguíneas de rutina (biometría hemática, química sanguínea, perfil hepático, electrolitos y enzimas musculares)
 - Examen general de orina
 - Cultivos (al menos dos) de sangre y orina
 - Radiografía posteroanterior de tórax
 - Ultrasonido abdomino-pélvico
 - Anticuerpos antinucleares, anticitoplasma de neutrófilo y factor reumatoide
 - Serología infecciosa de acuerdo con epidemiología local (reacciones febriles, serología IgM para virus de Epstein-Barr y citomegalovirus, panel de hepatitis viral)

El diagnóstico de mielofibrosis primaria como causa de fiebre de origen desconocido es excepcional, tiene incidencia de 5-7 casos por millón de habitantes/año. También llamada metaplasia mieloide agnogénica; forma parte de los llamados síndromes mieloproliferativos crónicos. La media de edad de aparición es de 60 a 65 años.⁸ Evoluciona lentamente y algunos pacientes pueden vivir sin síntomas durante años, 33% de ellos son asintomáticos al momento del diagnóstico.

El signo más frecuente y característico es la esplenomegalia, dato que marcó la pauta en nuestro protocolo diagnóstico y la hematopoyesis extramedular. En 80% de los casos también se observa hepatomegalia. Las adenopatías, raras al inicio de la enfermedad, son algo más frecuentes en los casos de larga evolución en los que también pueden observarse nódulos cutáneos. Las alteraciones bioquímicas más comunes son aumento de LDH, ácido úrico y vitamina B₁₂. Con cierta frecuencia se detectan anticuerpos antinucleares y se observa positividad en la prueba de Coombs.⁹

En el frotis sanguíneo aparece anemia normocítica normocrómica y los rasgos característicos

de la hematopoyesis extramedular: dacriocitos, eritrocitos nucleados, mielocitos y promielocitos; también pueden encontrarse mieloblastos, proceso llamado leucoeritroblastosis. La cifra de leucocitos es muy variable y varía entre leucopenia y leucocitosis intensa. Lo mismo ocurre con las plaquetas porque en 20% de los casos se observa trombocitopenia y en 25% de los casos trombocitosis, esta última alteración fue evidente desde los primeros estudios solicitados a nuestro paciente.

En el aspirado de médula ósea se descubre hiper celularidad medular con hiperplasia de las tres líneas celulares y en particular megacariocitos aumentados, pero sin las típicas alteraciones morfológicas que distinguen a la mielofibrosis idiopática crónica de los otros procesos mieloproliferativos crónicos. La existencia de más de 25% de blastos es consistente con el diagnóstico de mielofibrosis. En las biopsias medulares se observan cuatro lesiones fundamentales: hiperplasia hematopoyética, fibrosis reticulínica, fibrosis colágena y osteoesclerosis.¹⁰⁻¹² Los análisis citogenéticos se utilizan para confirmar la mielofibrosis primaria y descartar otros trastornos mieloproliferativos. Entre 50 y 60% de las personas con mielofibrosis primaria tienen una mutación en el gen Janus quinasa 2 (JAK2), causante de la esplenomegalia, anemia y trombocitopenia.¹³ En nuestro hospital no fue posible realizar este análisis.

La mayoría de los casos (70-80%) se diagnostican en etapa mielofibrótica por la existencia de esplenomegalia acompañada de manifestaciones sistémicas; el restante 20 a 30% se establece en una etapa prefibrótica conocida también como fase celular, como el caso de nuestro paciente. En los casos de mielofibrosis aguda, los pacientes tienen pancitopenia, pero no esplenomegalia. La monocitosis en sangre periférica o médula ósea indican mielodisplasia.¹⁴

El objetivo del tratamiento es aliviar los síntomas y reducir el riesgo de complicaciones. La anemia requiere transfusiones, prednisona, eritropoyetina, inmunomoduladores como la talidomida y lenalidomida e incluso terapia con andrógenos (oximetolona y danazol), que puede promover la producción de glóbulos rojos y se prescribe para aliviar los síntomas de la anemia severa. Debe valorarse el requerimiento de esplenectomía en pacientes con hipertensión portal, esplenomegalia dolorosa, infartos esplénicos recurrentes, anemia dependiente de transfusiones o trombocitopenia. Aunque ocasionalmente se observa alivio de la anemia, este procedimiento se asocia con morbilidad de 15 a 30% y con mortalidad de 10% debido sobre todo a infecciones, hemorragias y trombosis. Además, en 20% de los pacientes sobreviene hepatomegalia y trombocitosis después de la esplenectomía.

También se prescribe hidroxiurea o incluso cladribina para tratar la trombocitosis. Los bisfosfonatos pueden aliviar el dolor óseo y mejorar los conteos sanguíneos. El alotrasplante de células madre es la única curación potencial de la mielofibrosis primaria. Sin embargo, por el riesgo notable de efectos secundarios potencialmente mortales no es una opción de tratamiento para la mayoría de las personas con mielofibrosis primaria debido a la edad, el avance de la enfermedad u otros problemas médicos concomitantes. En los últimos años se ha prestado especial interés al desarrollo de inhibidores de la proteína cinasa Jak2. Varios fármacos se encuentran en fase de desarrollo, entre ellos el lestaurtinib.^{15,16}

Los criterios propuestos por la Organización Mundial de la Salud para el diagnóstico de la mielofibrosis exigen los tres criterios principales y dos criterios menores (**Cuadro 2**).¹⁷

El pronóstico varía ampliamente entre los pacientes con mielofibrosis primaria. Los factores de riesgo vinculados con el pronóstico de cada

Cuadro 2. Criterios diagnósticos de mielofibrosis (OMS)

Criterios principales

1. Existencia de proliferación megacariocítica y atipia, acompañadas de reticulina o fibrosis colágena, o en ausencia de fibrosis de reticulina significativa, los cambios de megacariocitos deben acompañarse por aumento de celularidad de la médula ósea caracterizada por proliferación granulocítica y disminución de la eritropoyesis (llamada también enfermedad prefibrótica en fase celular)
2. No satisfacer el criterio de policitemia vera, leucemia mieloide crónica, síndrome mielodisplásico u otra neoplasia mieloide
3. Demostración de JAK2 617V mayor que F u otro marcador clonal, o en ausencia de otro marcador clonal, sin pruebas de fibrosis en la médula ósea por una enfermedad inflamatoria subyacente u otra enfermedad neoplásica

Criterios menores

1. Leucoeritroblastosis
2. Aumento de concentración sérica de lactato-deshidrogenasa (LDH)
3. Anemia
4. Esplenomegalia palpable

paciente se evalúan en forma individual. Mientras que la mediana de la supervivencia para las personas con mielofibrosis primaria es de 3.5 a 5.5 años, las personas menores de 55 años de edad con buenos factores de pronóstico tienen mediana de supervivencia de incluso 11 años. El Sistema Internacional de Puntaje Pronóstico (IPSS) utiliza los siguientes cinco factores de riesgo para estimar la supervivencia a partir del momento del diagnóstico:¹⁸

- Edad: 65 años o mayor.
- Anemia: hemoglobina menor de 10 g/dL.
- Síntomas como fiebre, sudoraciones nocturnas o pérdida de peso.
- Leucocitosis mayor a 30,000/ μ L.
- Células blásticas sanguíneas circulantes, al menos 1%.

Según el IPSS, los pacientes sin ninguna de estas características adversas, excluida la edad, tienen mediana de supervivencia de más de 10 años. La existencia de por lo menos dos de las características anteriores reduce la mediana de supervivencia a menos de tres años. Alrededor de 12% de los casos de mielofibrosis primaria se transforman en leucemia mieloide aguda, razón por la que este paciente continúa en vigilancia por los servicios de Hematología y de Medicina Interna.¹⁹

Con el reporte de este caso queremos destacar que la mielofibrosis primaria es una causa excepcional de fiebre de origen desconocido y se diagnostica con base en una serie de criterios bien establecidos y alteraciones principalmente del sistema hematopoyético. Para establecer el diagnóstico etiológico temprano y otorgar el tratamiento oportuno debe seguirse un protocolo de estudio ordenado y sistematizado según los recursos de cada hospital para descartar los diagnósticos diferenciales de este síndrome, destaca el papel de la laparotomía exploradora y la toma de biopsias.

REFERENCIAS

1. Romo J, Muñoz J. Protocolo diagnóstico en fiebre de origen desconocido para países en vías de desarrollo. *Anales de la Facultad de Medicina* 2004;65(2):127-132.
2. Cervantes F, Barosi G, Demory JL, et al. Myelofibrosis with myeloid metaplasia in young individuals disease characteristics prognostic factor and identification of risk groups. *Br J Haematol* 1998;102:684-90.
3. Petersdorf RO, Beeson PB. Fever of unexplained origin: Report on 100 cases. *Medicine (Baltimore)* 1961;40:1-30.
4. Casarrubias-Ramírez M, Alfaro-Mejía JA, De Santiago-Leaños J, et al. Fiebre de origen oscuro, comparación de dos series con 26 años de diferencia. *Rev Med Inst Mex Seguro Soc* 2015;53(Supl 1):S6-17.
5. Durack DT, Street AC. Fever of unknown origin-reexamined and redefined. En: Remington JS, Swartz MN, editors. *Current Clinical Topics in Infectious Diseases*, volume 11. Boston: Blackwell; 1991;35-51.
6. Knockaert DC, Vanderschueren S, Blockmans D. Fever of unknown origin in adults: 40 years on. *J Intern Med* 2003;253:263-75.

7. Salzberger B, Müller-Schilling M, Fleck M. Fever of unknown origin. *Z Rheumatol* 2013 Apr;72(3):255-66.
8. Tefferi A: Myelofibrosis with myeloid metaplasia. *N Engl J Med* 2000;342(17):1255-65.
9. Agarwal A, Morrone K, Bartenstein M, Zhao ZJ, Verma A, Goel S. Bone marrow fibrosis in primary myelofibrosis: pathogenic mechanisms and the role of TGF- β . *Stem Cell Investig* 2016 Feb 26;3:5.
10. Tam CS, Kantarjian H, Cortes J, et al. Dynamic model for predicting death within 12 months in patients with primary or post-polycythemia vera/essential thrombocythemia myelofibrosis. *J Clin Oncol* 2009;27(33):5587-93.
11. Kadia TM. Personalized treatment for patients with myelofibrosis. *Clin Adv Hematol Oncol* 2016 Jun;14(6):400-403.
12. Chim CS, Kwong YL, Lie AK, et al. Long-term outcome of 231 patients with essential thrombocythemia: prognostic factors for thrombosis, bleeding, myelofibrosis, and leukemia. *Arch Intern Med* 2005;165(22):2651-8.
13. Tefferi A, Thiele J, Vardiman JW. The 2008 World Health Organization classification system for myeloproliferative neoplasms: order out of chaos. *Cancer* 2009;115(17):3842-7.
14. Hennessy BT, Thomas DA, Giles FJ, et al. New approaches in the treatment of myelofibrosis. *Cancer* 2005;103(1):32-43.
15. Strasser-Weippl K, Steurer M, Kees M, et al. Age and hemoglobin level emerge as most important clinical prognostic parameters in patients with osteomyelofibrosis: introduction of a simplified prognostic score. *Leuk Lymphoma*. 2006;47(3):441-50.
16. Tefferi A, Lasho TL, Jimma T, et al. One thousand patients with primary myelofibrosis: the mayo clinic experience. *Mayo Clin Proc* 2012;87(1):25-33.
17. Hussein K, Pardanani AD, Van Dyke DL, et al. International Prognostic Scoring System-independent cytogenetic risk categorization in primary myelofibrosis. *Blood* 2010;115(3):496-9.
18. Cervantes F, Dupriez B, Pereira A, et al. New prognostic scoring system for primary myelofibrosis based on a study of the International Working Group for Myelofibrosis Research and Treatment. *Blood* 2009;113(13):2895-901.
19. Morel P, Duhamel A, Hivert B, et al. Identification during the follow-up of time-dependent prognostic factors for the competing risks of death and blast phase in primary myelofibrosis: a study of 172 patients. *Blood* 2010;115(22):4350-5.

AVISO PARA LOS AUTORES

Medicina Interna de México tiene una nueva plataforma de gestión para envío de artículos. En: www.revisionporpares.com/index.php/MIM/login podrá inscribirse en nuestra base de datos administrada por el sistema *Open Journal Systems* (OJS) que ofrece las siguientes ventajas para los autores:

- Subir sus artículos directamente al sistema.
- Conocer, en cualquier momento, el estado de los artículos enviados, es decir, si ya fueron asignados a un revisor, aceptados con o sin cambios, o rechazados.
- Participar en el proceso editorial corrigiendo y modificando sus artículos hasta su aceptación final.