



Rifaximina-alfa en el tratamiento de la enfermedad diverticular. Evidencia y conceptos actuales

Rifaximin-alpha in the treatment of diverticular disease. Evidence and current concepts.

Karla Rocío García-Zermeño,¹ Miguel Ángel Valdovinos-Díaz,² Ricardo Raña-Garibay,³ Ana Teresa Abreu y Abreu,⁴ José María Remes-Troche¹

Resumen

La enfermedad diverticular o diverticulosis es una de las enfermedades digestivas más frecuentes en los países occidentales y esto se ha relacionado con múltiples factores, como el consumo de una dieta baja en fibra, el sedentarismo y el envejecimiento. El espectro de la enfermedad diverticular es amplio e incluye desde las formas asintomáticas (diverticulosis) hasta la existencia de complicaciones, como hemorragia, inflamación y perforación, pasando por formas intermedias, como la colitis segmentaria. Recientemente se describió que la disbiosis puede jugar un papel fundamental en la aparición de las complicaciones de la diverticulosis y al respecto se ha demostrado que la administración de moduladores eubióticos, específicamente la rifaximina, puede ser útil. La rifaximina es un antibiótico no absorbible con efectos eubióticos y antibióticos únicos en el tratamiento de los pacientes con enfermedad diverticular. La evidencia demuestra que la administración del polimorfo alfa de la rifaximina (rifaximina-alfa) en enfermedad diverticular no complicada solo o en asociación con fibra es segura y efectiva. Los datos disponibles de múltiples estudios reportan alivio significativo de los síntomas e incluso prevención de nuevos episodios de diverticulitis aguda, por lo que diferentes guías y consensos en todo el mundo consideran a rifaximina-alfa parte primordial en el tratamiento de la enfermedad diverticular. La eficacia, seguridad y tolerancia de otros polimorfos de la rifaximina diferentes a la alfa se desconocen, por lo que no es apropiado asumir similitud o equivalencia con base en los estudios en los que se evaluó la rifaximina-alfa.

PALABRAS CLAVE: Enfermedad diverticular; diverticulitis; rifaximina; microbiota; disbiosis.

Abstract

Diverticular disease or diverticulosis is one of the most frequent gastrointestinal diseases in Western countries, and has been linked to multiple factors such as the consumption of a low-fiber diet, sedentary lifestyle and aging. The spectrum of diverticular disease is broad and includes from asymptomatic forms (diverticulosis) to complications, such as hemorrhage, inflammation and perforation, passing through intermediate forms, such as segmental colitis. Recently it has been described that dysbiosis can play a fundamental role in the development of complications of diverticulosis and in this respect it has been shown that the administration of eubiotic modulators, specifically rifaximin, can be useful. Rifaximin is a nonabsorbable antibiotic with unique eubiotic and antibiotic effects in the management of patients with diverticular disease. Evidence shows that the use of the alpha polymorph of rifaximin (rifaximin-alpha) in uncomplicated diverticular disease alone or in association with fiber is safe and effective. The data available from multiple studies report significant symptomatic improvement and even prevention of new episodes of acute diverticulitis, which is why it is considered as a fundamental part in the treatment of diverticular disease by different guides and consensus at a global level. Efficacy, safety and tolerance of other polymorphs of rifaximin other than alpha are unknown, so it is not appropriate to assume similarity or equivalence based on the studies where rifaximin-alpha was evaluated.

KEYWORDS: Diverticular disease; Diverticulitis; Rifaximin; Microbiota; Dysbiosis.

¹ Laboratorio de Fisiología Digestiva y Motilidad Gastrointestinal, Instituto de Investigaciones Médico-Biológicas, Universidad Veracruzana, Veracruz, México.

² Departamento de Gastroenterología y Laboratorio de Motilidad Gastrointestinal, Instituto Nacional de Ciencias Médicas y Nutrición Salvador Zubirán, Ciudad de México, México.

³ Hospital Español de México, Ciudad de México, México.

⁴ Hospital Ángeles Pedregal, Ciudad de México, México.

Recibido: 27 de noviembre 2018

Aceptado: 12 de diciembre 2018

Correspondencia

José María Remes Troche
jose.remes.troche@gmail.com

Este artículo debe citarse como

García-Zermeño KR, Valdovinos-Díaz MA, Raña-Garibay R, Abreu y Abreu AT y Remes-Troche JM. Rifaximina-alfa en el tratamiento de la enfermedad diverticular. Evidencia y conceptos actuales. Med Int Méx. 2019 noviembre-diciembre;35(6):912-926. <https://doi.org/10.24245/mim.v35i6.2755>



ANTECEDENTES

La enfermedad diverticular o diverticulosis es una de las enfermedades digestivas más frecuentes en los países occidentales y se ha relacionado con múltiples factores, como el consumo de una dieta baja en fibra, el sedentarismo, disbiosis e incluso considerar que es un fenómeno natural como parte del envejecimiento. Por ejemplo, la diverticulosis en sujetos menores de 40 años es poco frecuente; sin embargo, después de 70 años de edad incluso 60% de los individuos la puede padecer.¹ Un estudio reciente realizado en Edimburgo, por ejemplo, reporta que la incidencia de diverticulosis en sujetos que se someten a un estudio de colon por enema es de 1.55 por 1000.² Asimismo, la diverticulosis se ha convertido en el hallazgo más frecuente durante la realización de colonoscopias dentro de los programas de detección oportuna de cáncer de colon.³

Se sabe que la historia natural de la diverticulosis puede ser variable y si bien en una gran mayoría su existencia no genera síntomas o complicaciones, entre 15 y 20% de los pacientes están en riesgo de complicaciones (inflamación, sangrado o perforación), que tienen morbilidad y mortalidad altas.³

El tratamiento tradicional de la diverticulosis, con el objetivo de evitar las complicaciones, incluye una serie de recomendaciones tradicionales (con evidencia moderada), como llevar una dieta rica en fibra, evitar el consumo de semillas (nueces, maíz, palomitas), mayor ingesta de líquidos y evitar el consumo de aspirina o antiinflamatorios no esteroides (AINEs).¹ Sin embargo, recientemente se describió que la disbiosis puede jugar un papel fundamental en la aparición de las complicaciones de la diverticulosis y al respecto se ha demostrado que la administración de moduladores eubióticos, específicamente la rifaximina, puede ser una medida muy efectiva.³

El objetivo de esta revisión es evaluar la evidencia respecto a los mecanismos de acción y la eficacia clínica de rifaximina (particularmente de su polimorfo alfa) en el amplio espectro de la enfermedad diverticular.

Rifaximina. Mecanismos de acción y efectos en la microbiota intestinal

Los antibióticos tienen dos efectos reconocidos en la microbiota intestinal: 1) el efecto clásico contra microorganismos patógenos que constituye la principal indicación en la práctica clínica y 2) un efecto modulador en la microbiota comensal del intestino que puede tener consecuencias negativas, como la disbiosis (por ejemplo, diarrea asociada con antibióticos, infección por *Clostridium difficile*) y la inducción de resistencia bacteriana a antibióticos o, bien, efectos positivos mediante la inducción del crecimiento de bacterias benéficas para el huésped. Estos efectos positivos en la microbiota intestinal se han denominado efectos eubióticos.⁴

Mecanismo de acción y efectos bactericidas de rifaximina

Derivada de la rifamicina, la rifaximina-alfa es un antibiótico sintético, bactericida, de amplio espectro, no absorbible, que inhibe la síntesis del ARN bacteriano por su unión con la subunidad beta de la ARN polimerasa bacteriana ADN dependiente.⁵ La fracción liberada en el tubo gastrointestinal se excreta en heces con las características naturales del fármaco sin modificaciones, la polimorfa alfa le permite una absorción sistémica casi nula (0.4%) de la dosis administrada vía oral. La rifaximina tiene distintos cristales polimorfos denominados con letras griegas: α , β , γ , δ , ϵ , que son hidratos de rifaximina con diferente contenido de agua, existe también una forma no cristalina, denominada rifaximina amorfa, que tiene modificaciones en su proceso de purificación. La rifaximina amorfa

y la cristalina contienen el mismo ingrediente activo; sin embargo, entre ambas existen diferentes propiedades fisicoquímicas que modifican considerablemente la solubilidad y biodisponibilidad de cada molécula afectando sus propiedades farmacocinéticas y farmacodinámicas.⁶ Los distintos polimorfos de rifaximina muestran diferentes perfiles de solubilidad y biodisponibilidad que se traducen en variaciones en la absorción predecibles por su estructura, mientras que la rifaximina amorfa, una forma no cristalina o una mezcla de varios polimorfos, tiene una absorción sistémica impredecible.⁶ Debido a que las secreciones gástricas no inactivan a rifaximina alfa, por su escasa absorción oral, no requiere ajustes en pacientes con insuficiencia hepática o renal; su biodisponibilidad es < 0.4% después de su administración oral, aproximadamente 97% de la dosis se excreta sin cambios en las heces, se encuentra 0.32% de la dosis en orina y sin concentraciones detectables en la bilis ni en la leche materna.^{5,6}

La rifaximina tiene actividad contra bacterias grampositivas y negativas, aerobias y anaerobias y especialmente contra múltiples enteropatógenos, como *Aeromonas*, *Campylobacter*, *Clostridium*, *Escherichia coli* enteroagregativa, enterotoxigénica, enterohemorrágica y enteroinvasiva; contra *Plesiomonas shigelloides*, *Salmonella*, *Shigella* spp, incluyendo *Shigella dysenteriae*, *Shigella flexneri* y *Shigella sonnei*; *Serratia* spp y *Vibrio* spp.⁷⁻¹⁴ Su gran solubilidad en la bilis explica, en parte, su importante actividad contra enterobacterias, especialmente en el tubo digestivo proximal. Por este efecto, la rifaximina es de gran utilidad en el tratamiento de la diarrea del viajero, la diarrea aguda infecciosa, el síndrome de intestino irritable (SII), el síndrome de sobrecrecimiento bacteriano y la encefalopatía hepática.

Otros mecanismos de la rifaximina es proporcionar un efecto citoprotector, evitar la traslocación

bacteriana e, incluso, se han descrito propiedades antiinflamatorias, lo que le otorga la propiedad de inmunomodulación.^{5,6}

Efectos eubióticos de rifaximina en la microbiota en trastornos digestivos

Además del efecto antibiótico tradicional de la rifaximina, estudios recientes demostraron que esta molécula tiene efectos moduladores positivos (eubióticos) en la microbiota intestinal. Brigidi y colaboradores,¹⁵ al utilizar técnicas dependientes de cultivo, demostraron que la rifaximina a dosis de 1800 mg/día durante 10 días y después de tres ciclos incrementó la concentración de *Bifidobacteria* en 12 pacientes con colitis ulcerosa. Maccaferri y su grupo,¹⁶ al usar un modelo de cultivos continuo y algunas técnicas moleculares, demostraron que rifaximina a dosis de 1800 mg/día no alteró la composición global de la microbiota, pero favoreció el crecimiento de *Bifidobacterium*, *Atopobium* y *Faecalibacterium prausnitzii* en cuatro pacientes con enfermedad de Crohn activa. Bajaj y colaboradores,¹⁷ al usar técnicas de pirosecuenciación, no encontraron un cambio significativo en la composición global de la microbiota fecal en 20 pacientes con encefalopatía hepática tratados con 1100 mg/día de rifaximina; sin embargo, los autores identificaron cambios significativos en los productos metabólicos bacterianos o metaboloma. Xu y su grupo,¹⁸ en un modelo murino de hiperalgesia visceral demostró que 150 mg/kg/día de rifaximina incrementaron la abundancia de *Lactobacilli* en el íleon terminal y disminuyeron los géneros *Clostridiaceae*, *Erysipelotrichaceae* y *Peptostreptococcaceae*. Hace poco Soldi y colaboradores¹⁹ evaluaron con técnicas de metagenómica el efecto de 1650 mg/día de rifaximina durante 14 días en la microbiota fecal en 15 pacientes con síndrome de intestino irritable con estreñimiento. Estos autores encontraron incremento en la abundancia de



Faecalibacterium prausnitzii, *Bacteroidaceae*, *Prevotellaceae* y reducción de *Clostridiaceae* y *Streptococcaceae*, sin efecto significativo en la composición global de la microbiota intestinal. De la misma manera, Ponziani y su grupo²⁰ investigaron con técnicas de metagenómica la composición de la microbiota en pacientes con diversos trastornos gastrointestinales, como síndrome de intestino irritable con estreñimiento, colitis ulcerosa, enfermedad de Crohn, encefalopatía hepática y enfermedad diverticular después de un tratamiento con rifaximina a dosis de 1200 mg/día durante 14 días. Los autores no demostraron un cambio significativo en la composición total de la microbiota, pero sí incremento en la abundancia de *Lactobacilli*.

Aunque el número de estudios que han evaluado el efecto de la rifaximina en la microbiota intestinal es limitado y con muestras pequeñas de pacientes, parece ser consistente el hallazgo de que el tratamiento con rifaximina incrementa la abundancia de microorganismos considerados benéficos para el huésped, éstos incluyen *Bifidobacteria*, *Lactobacilli* y *Faecalibacterium prausnitzii* (**Figura 1**). Las bifidobacterias se utilizan comúnmente como probióticos, tienen efectos antiinflamatorios locales y sistémicos y son efectivos para prevenir la diarrea asociada con antibióticos y en el manejo de la diarrea infecciosa. *Faecalibacterium prausnitzii* es una bacteria productora de butirato, un ácido graso de cadena corta con gran actividad metabólica, esencial para el ciclo celular del enterocito y con propiedades antiinflamatorias e inmunomoduladoras. Los lactobacilos también se usan como probióticos y tienen efectos antiinflamatorios, inmunomoduladores, antibacterianos, antivirales y antioxidantes.

El incremento en la abundancia de estos microorganismos benéficos y de sus productos metabólicos podría explicar algunos de los efectos terapéuticos de la rifaximina en trastornos

digestivos como el síndrome de intestino irritable con estreñimiento, la enfermedad diverticular y la encefalopatía hepática.

El espectro clínico de la enfermedad diverticular

Clasificación clínica

Los divertículos colónicos son saculaciones o evaginaciones adquiridas de las capas de la mucosa y submucosa que penetran por la pared del colon, típicamente, donde atraviesan las arterias.²¹ Como se mencionó anteriormente, la mayoría de los pacientes con divertículos en el colon permanecen asintomáticos durante su vida, condición comúnmente referida como diverticulosis o enfermedad diverticular asintomática. Asimismo, la enfermedad diverticular sintomática se refiere a cualquier padecimiento en el que los divertículos se asocian con síntomas y tienen amplio rango de manifestaciones clínicas, puede clasificarse como no complicada, recurrente o complicada. Hasta el día de hoy, no hay un consenso respecto a la clasificación adecuada de la enfermedad diverticular.

Las clasificaciones actuales se basan en hallazgos clínicos, radiológicos o quirúrgicos. Debido a la necesidad de tener un sistema de clasificación útil para guiar la toma de decisiones clínicas y tratamientos, esta revisión combina las clasificaciones disponibles con el conocimiento actual de la práctica con el objetivo de mejorar la comunicación mutua entre médicos de diferentes especialidades y apoyar la toma de decisiones clínicas. Esta clasificación incluye los siguientes términos (**Figura 2**):

Diverticulosis: el término se utiliza para describir la existencia de divertículos colónicos. A menudo es un hallazgo incidental en pacientes sometidos a estudios de imagen o colonoscopia por otra indicación.²² Sin embargo, la importancia clínica de estos hallazgos no está

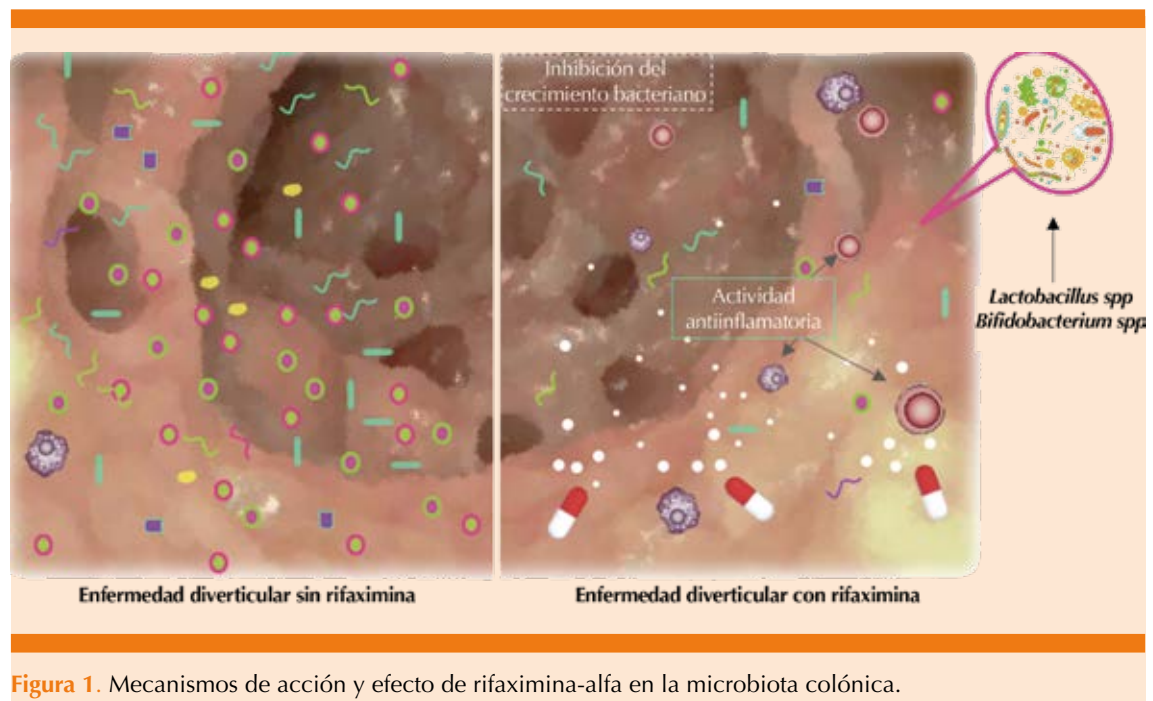


Figura 1. Mecanismos de acción y efecto de rifaximina-alfa en la microbiota colónica.

clara, porque no hay indicación de tratamiento o seguimiento adicional para estos pacientes.

Enfermedad diverticular sintomática no complicada: la enfermedad diverticular sintomática no complicada (SUDD por las siglas en inglés de *symptomatic uncomplicated diverticular disease*) se define como diverticulosis crónica asociada con dolor abdominal crónico, generalmente con distensión abdominal y cambios en el hábito intestinal, en ausencia de síntomas agudos de diverticulitis o cambios macroscópicamente manifiestos.²³ Este padecimiento, reconocido recientemente, pudiera ser la manifestación clínica más común de la enfermedad diverticular y en muchas ocasiones puede confundirse con los síntomas atribuidos al SII, incluso podrían coexistir. La distinción clínica entre estas dos afecciones representa un reto y debe basarse en la semiología del paciente (duración e inicio de los síntomas, localización del dolor, etc.) como se muestra en el **Cuadro 1**.

Enfermedad diverticular complicada: se define como la existencia de complicaciones asociadas con los divertículos y que incluyen:

1. *Diverticulitis aguda:* esta afección se distingue por un proceso inflamatorio agudo de los divertículos.²¹⁻²³ Es la complicación más común de la diverticulosis y ocurre en aproximadamente 10 a 25% de los pacientes. La magnitud y extensión determina el cuadro clínico y las complicaciones concomitantes y, por tanto, el tratamiento dependerá de esto. La inflamación limitada (peridiverticulitis) se considera un proceso menos grave los abscesos, perforaciones, fístulas u obstrucción. La DA puede dividirse en :
 - *Diverticulitis aguda no complicada:* se distingue por dolor abdominal intenso en la fosa iliaca derecha, resistencia muscular voluntaria, dolor a la descompresión, puede o no ha-

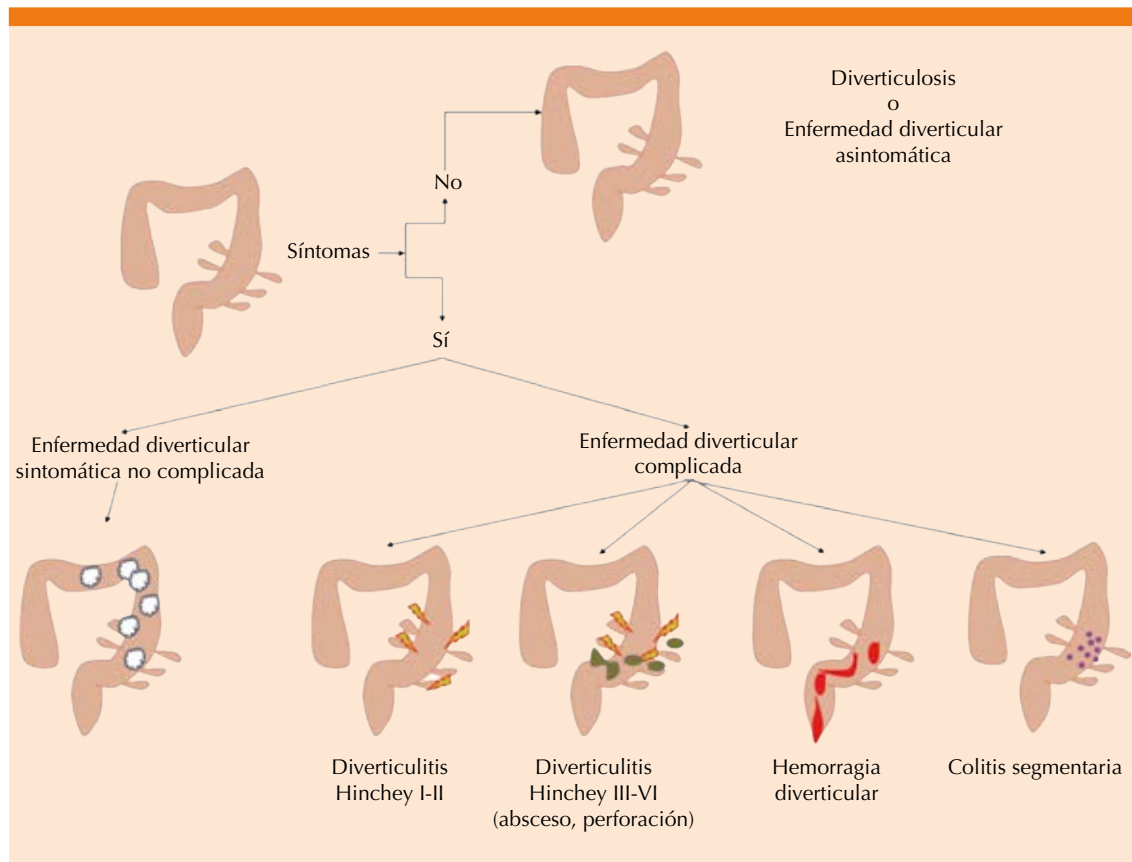


Figura 2. Clasificación clínica de la enfermedad diverticular.

Cuadro 1. Características clínicas que permiten diferenciar entre síndrome del intestino irritable y enfermedad diverticular sintomática no complicada

Características del dolor abdominal	Enfermedad diverticular sintomática no complicada	Síndrome del intestino irritable
Difuso/generalizado	No	Sí
Localizado en la fosa iliaca izquierda	Sí	No
Se alivia al defecar	Poco frecuente	Muy frecuente
Despierta al paciente por la noche	Sí	No

ber fiebre, en la biometría hemática se observa leucocitosis y bandemia, pero la tomografía computada multicorte (TCM) solo evidencia engrosamiento de la pared colónica afectada, con afectación de la grasa

peridiverticular, pero sin datos de absceso, fístula, perforación o estenosis.

- *La diverticulitis aguda complicada* es la que muestra síntomas y signos similares a la DA no complicada,

pero la TCM evidencia imagen de absceso, pneumoperitoneo, gas en la cavidad vaginal o vesical o simplemente una franca disminución del calibre, con dilatación proximal.

2. *Hemorragia diverticular*: esta complicación es resultante del sangrado agudo de los vasos adyacentes a la formación del divertículo y su manifestación clínica más común es la hematoquezia que, según la magnitud del sangrado, puede condicionar inestabilidad hemodinámica.²¹⁻²³
3. *Colitis segmentaria asociada con diverticulosis*: ésta es una afección recientemente descrita que se distingue por la inflamación segmentaria inespecífica del colon sigmoide, adyacente a la existencia de múltiples divertículos. La manifestación inicial suele ser hemorragia rectal con diarrea, dolor abdominal o ambos, en ausencia de un proceso inflamatorio agudo grave.²⁴

Clasificación endoscópica

Además de esta caracterización clínica, existe una clasificación endoscópica desarrollada recientemente. La Medición de Complicaciones e Inflamación Diverticular (clasificación DICA por las siglas en inglés de *diverticular inflammation and complication assessment*) consta de cuatro elementos a evaluar (**Cuadro 2**):²⁵

1. *Extensión de la diverticulosis*: se refiere a la localización en la que se encuentran (ascendente o descendente). Se asignan dos puntos a la diverticulosis localizada en el colon izquierdo debido a que la diverticulosis (y, por tanto, la diverticulitis) ocurre con mayor frecuencia en el colon izquierdo.
2. *Número de divertículos (en cada segmento)*: más de 15 o menos de 15.

Cuadro 2. Clasificación endoscópica DICA (Medición de Complicaciones e Inflamación Diverticular) de enfermedad diverticular

Características evaluadas	Puntos
Extensión de la diverticulosis	
Colon descendente	2
Colon ascendente	1
Número de divertículos en cada segmento	
Grado I (hasta 15)	0
Grado II (más de 15)	1
Signos de inflamación	
Edema/hiperemia	1
Erosiones	2
Colitis segmentaria asociada con divertículos	3
Complicaciones	
Rigidez del colon	4
Estenosis	4
Pus	4
Sangrado	4

DICA 1: 1 a 3 puntos; DICA 2: 4 a 7 puntos; DICA 3: > 7 puntos.

3. *Inflamación*: evidencia endoscópica de edema-hiperemia; colitis segmentaria por erosiones asociada con diverticulosis.
4. *Complicaciones*: aquí se consideran cuatro situaciones:
 - *Rigidez del colon*: inadecuada distensión a la insuflación, que también incluye estenosis leve; es decir, que permite el paso del colonoscopio a través del lumen.
 - *Estenosis*: estenosis que no permite el paso del colonoscopio estándar o disminuye la luz con riesgo elevado de perforación debido a algunas características anatómicas (por ejemplo, varios divertículos en la flexura esplénica).
 - *Pus*: material purulento que pase a través de la abertura diverticular.
 - *Hemorragia* evidente.

Con base en este sistema de puntuación se considera DICA 1: hasta tres puntos (**Figura 3A-B**); DICA 2: de cuatro a siete puntos (**Figura 3C-D**), y DICA 3: más de siete puntos (**Figura 3D-E**). El puntaje DICA parece estar relacionado con la severidad del dolor abdominal, la tasa de sedimentación globular y las concentraciones de PCR.²⁵

Clasificación radiológica

En 1978, Hinchey y colaboradores publicaron su clasificación de la diverticulitis aguda.²⁶ La

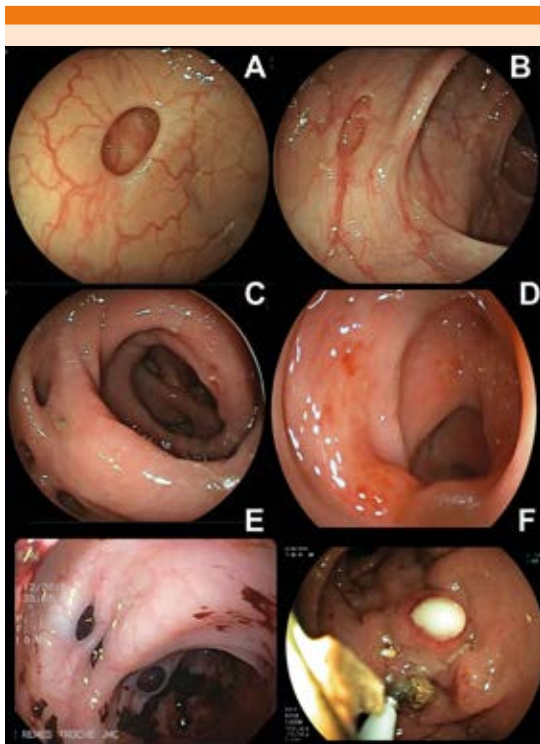


Figura 3. Imágenes representativas de la clasificación endoscópica DICA de la enfermedad diverticular. **A.** Diverticulosis sin inflamación. **B.** Edema e hiperemia, corresponden a una clasificación de DICA 1. **C.** Erosiones e inflamación. **D.** Colitis segmentaria que corresponde a una clasificación de DICA 2. **E.** Hemorragia. **F.** Pus que corresponde a una clasificación de DICA 3. DICA: Medición de *Complicaciones e Inflamación Diverticular*.

clasificación de Hinchey se ha utilizado tradicionalmente en la bibliografía internacional para distinguir cuatro etapas de la enfermedad (**Cuadro 3**). Desde la introducción de la tomografía computada (TAC) en el decenio de 1980 esta modalidad de imagen se ha establecido como la principal herramienta de diagnóstico en la evaluación de la enfermedad diverticular. La información mucho más detallada por medio de la TAC llevó a modificaciones de la clasificación original de Hinchey. Las subcategorías pueden definirse tomando en cuenta los hallazgos radiológicos. Por tanto, en 1997, Sher y su grupo introdujeron la primera modificación para distinguir entre un absceso pericólico (estadio I), abscesos distantes susceptibles de drenaje percutáneo (estadio IIa) y abscesos complejos asociados con una posible fístula (estadio IIb).²⁷ Esta modificación también implicó el uso de nuevas estrategias de tratamiento, como el drenaje percutáneo guiado por TAC.

Desde entonces se han propuesto múltiples modificaciones siempre basadas en la clasificación de Hinchey, sin embargo, todas las pautas distinguen entre diverticulitis no complicada y complicada. Las complicaciones generalmente se definen como abscesos, perforación, fístula y estenosis.

Cuadro 3. Clasificación tomográfica de Hinchey de enfermedad diverticular y su modificación por Sher y colaboradores

Clasificación de Hinchey	Clasificación de Hinchey modificada por Sher y colaboradores
I Absceso pericólico o flegmón	I Abscesos pericólicos
II Absceso pélvico, intra-abdominal o retroperitoneal	IIa Abscesos distantes aptos a drenaje percutáneo
III Peritonitis purulenta generalizada	IIb Abscesos complejos asociados con fístula
VI Peritonitis fecal generalizada	III Peritonitis purulenta generalizada
	VI Peritonitis fecal

El manejo de la enfermedad diverticular y rifaximina

Como se menciona en el apartado anterior, la distinción entre una enfermedad diverticular sintomática no complicada, complicada limitada o complicada con perforación conlleva a la diversidad en su manejo. Si bien la enfermedad diverticular sintomática no complicada y la diverticulitis no complicada se consideran afecciones leves en las que el tratamiento médico es la piedra angular, es claro que en la enfermedad con complicaciones más graves las opciones van desde la administración de antibióticos de amplio espectro hasta la cirugía. No es el objetivo de esta revisión profundizar a detalle en el tratamiento intervencionista o quirúrgico, sino más bien en revisar la evidencia disponible con la administración del polimorfo alfa de rifaximina.

Administración en enfermedad diverticular sintomática no complicada

El tratamiento inicial de esta afección incluye la determinación de la gravedad de la enfermedad (complicada o no complicada). La gravedad y frecuencia de los síntomas son variables, desde episodios leves y raros hasta un cuadro grave, crónico, recurrente y debilitante que afecta las actividades diarias y la calidad de vida. Incluso los pacientes clasificados como no complicados pueden requerir hospitalización si cumplen los criterios de admisión, como inmunosupresión, dolor abdominal intenso o persistente, intolerancia a la ingesta oral o comorbilidades importantes.²⁸ En la actualidad el tratamiento médico de la enfermedad diverticular no complicada tiene como objetivo el alivio de los síntomas abdominales, evitar recurrencias y progresión a complicaciones e incluye una dieta alta en fibra, probióticos y antibióticos que incluyen principalmente rifaximina, conocida por sus efectos eubióticos.²⁹

Desde 1992 se ha investigado la administración de rifaximina, específicamente del polimorfo alfa (rifxamina-alfa) en el tratamiento de la enfermedad diverticular no complicada, debido a sus múltiples mecanismos de acción y efectos eubióticos que se describieron anteriormente. Su administración se basa en la hipótesis de que las alteraciones en la microbiota intestinal pueden predisponer a los pacientes a inflamación y producción excesiva de gas intestinal que a la larga induce síntomas porque uno de los mecanismos que conduce a inflamación crónica en la enfermedad diverticular son las concentraciones reducidas de miembros de la microbiota con propiedades antiinflamatorias, que incluyen el grupo del *Clostridium* IV, *Clostridium* IX, *Fusobacterium* y *Lactobacillaceae*.³⁰

Durante los primeros años del decenio de 1990, Papi y colaboradores³¹ realizaron un estudio piloto en 217 pacientes para evaluar el papel de la rifaximina en el tratamiento de la enfermedad diverticular sintomática no complicada. En este estudio, los pacientes se distribuyeron al azar para recibir fuera glucomanano 2 g/día (n = 110) vs glucomanano 2 g/día + rifaximina 400 mg cada 12 horas, durante siete días cada mes durante un año (n = 107). Al finalizar el estudio, los autores encontraron una reducción estadísticamente significativa en el puntaje de los síntomas (63.9 vs 47.6%, p < 0.05) entre los pacientes tratados con fibra más rifaximina vs solo fibra, y esta diferencia se hizo evidente a partir del segundo mes de tratamiento. El mismo grupo de autores, en un estudio subsecuente,³² que fue un ensayo multicéntrico, con distribución al azar, doble ciego, controlado con placebo que incluyó a 184 pacientes, mostró que después de 12 meses de terapia cíclica con rifaximina 400 mg bid durante 7 días/mes, 68.9% de los pacientes permanecieron libres de síntomas (dolor, distensión, tenesmo, diarrea) en comparación con solo 39.5% en el grupo que recibió fibra.³² Con base en esta evidencia, se realizaron estudios



posteriores multicéntricos y abiertos administrando el mismo esquema (rifaximina 400 bid 7 días cada mes durante 12 meses), como el de Latella³³ que, además de demostrar el efecto en los síntomas, demostró que el tratamiento cíclico disminuía la probabilidad de complicaciones como diverticulitis y hemorragia.

Ante la necesidad de estudios que demostraran que el efecto de rifaximina durante un año fuera más prolongado, Colecchia y colaboradores³⁴ en 2007 diseñaron un estudio a dos años utilizando el mismo esquema demostrando que el tratamiento a largo plazo proporcionaba los mismos resultados que los observados en los estudios de Papi;^{31,32} es decir, el tratamiento cíclico en pacientes con enfermedad diverticular no complicada disminuye los síntomas y previene la aparición de complicaciones.

Posteriormente en un metanálisis³⁵ se evaluaron los cuatro estudios descritos y se demostró que 64% de los pacientes tratados con rifaximina más suplementos de fibra no tuvieron síntomas en el seguimiento de un año en comparación con 34.9% de los pacientes tratados solo con fibra. La diferencia de tasas combinada para el alivio de los síntomas fue de 29.0% (rifaximina vs control, IC95%: 24.5-33.6; $p < 0.0001$ y el número necesario para tratar fue de 3).

Un estudio no intervencionista, en un entorno ambulatorio de más de 1000 pacientes, evaluó la eficacia de la rifaximina (400 mg bid durante 7-10 días) durante tres meses. Los autores confirmaron el efecto benéfico de la rifaximina en la disminución de los síntomas gastrointestinales globales y mostraron buen perfil de seguridad de la administración cíclica.³⁶ En otro estudio reciente de la vida real (fase IV) se evaluó el efecto del mismo régimen terapéutico en 142 pacientes con enfermedad diverticular no complicada y se demostró que después de tres

meses hubo una reducción significativa de los síntomas de 1.7 ± 0.7 a 0.3 ± 0.1 ($p < 0.001$).³⁷

Los consensos danés,³⁸ polaco³⁹ e italiano^{40,41} coinciden en que la administración de rifaximina cíclica más fibra deben indicarse en pacientes con enfermedad diverticular no complicada para el alivio de los síntomas. Además, el documento de posición de la Sociedad Italiana de Gastroenterología respecto a la administración de rifaximina en la enfermedad diverticular apoyó su prescripción junto con fibra en enfermedad diverticular no complicada con un grado de evidencia moderado.¹

Si bien el efecto atribuido a disminución y prevención de complicaciones de rifaximina se ha atribuido a sus propiedades bactericidas, bacteriostáticas y eubióticas, otro posible mecanismo es a través de efectos antiinflamatorios en la mucosa intestinal. El tratamiento con rifaximina se asocia con reducción de las células efectoras inmunitarias innatas en la mucosa colónica. Además, se sabe que las bacterias inducen inflamación al interactuar con receptores tipo Toll que influyen en la inmunidad innata y el reclutamiento de células T. Cianci y colaboradores⁴² asignaron al azar a 40 pacientes asintomáticos consecutivos con enfermedad diverticular no complicada para recibir rifaximina o placebo. La expresión de los receptores similares a Toll 2 y 4 y la localización intestinal de células inmunitarias innatas se evaluaron en biopsias de mucosa colónica al inicio del estudio y después de dos meses de tratamiento. El tratamiento con rifaximina normalizó la distribución y la expresión del receptor tipo Toll que se encuentra alterado en pacientes con enfermedad diverticular.⁴²

Administración en enfermedad diverticular complicada

Hasta hace un década, los antibióticos se consideraban obligados en el tratamiento de todos

los casos de diverticulitis aguda (no complicada o complicada), debido a la creencia de que ésta se debía a la obstrucción del divertículo en cuestión, erosión de la mucosa del divertículo, microperforación del mismo y traslocación bacteriana.⁴³ En la actualidad ese concepto ha cambiado y una nueva hipótesis, la inflamatoria, se ha formulado respecto a la patofisiología de la diverticulitis aguda, cambiando también las estrategias de tratamiento.⁴⁴

Diverticulitis aguda no complicada: de acuerdo con los consensos y guías terapéuticas actuales, los antibióticos (no absorbibles o absorbibles) no deberían prescribirse de manera rutinaria a los pacientes con DA no complicada, porque se ha demostrado que no existen diferencias significativas en la evolución de los pacientes tratados con antibióticos respecto a los que reciben tratamiento conservador.^{45,46} Hjern y su grupo reportaron el análisis retrospectivo de 311 pacientes consecutivos con diverticulitis aguda no complicada, para tratamiento en consulta externa, el tratamiento médico tuvo efectividad en la mayoría de los pacientes (94%).⁴⁷ Otros estudios confirmaron los hallazgos de Hjern. En un estudio de 623 pacientes con diverticulitis aguda no complicada del lado izquierdo verificada por TCM los pacientes se distribuyeron al azar para recibir o no antibióticos. El resultado del estudio fue que no hubo diferencias en la evolución de los pacientes y las complicaciones. Los pacientes con diverticulitis recurrente tuvieron que ser hospitalizados, siendo similar en número entre los dos grupos al año de seguimiento.⁴⁸

A pesar de los estudios anteriores, existe un grupo de pacientes especiales, como los octogenarios, intolerantes a la vía oral, pacientes en los que falla el tratamiento sin antibióticos, los que tienen mayor afectación sistémica e inmunosuprimidos, en los que la administración de antibióticos de amplio espectro, como la amoxicilina + ácido clavulánico, cefalosporinas

o rifaximina alfa puede tener un papel importante porque es difícil en este grupo de pacientes la estrategia de no prescribir antibióticos. Por tanto, este grupo de pacientes debe valorarse desde otro punto de estrategias diferentes a lo recomendado en algunas guías clínicas.⁴⁹ Asimismo, en la actualidad no existe ningún protocolo que permita diferenciar entre los diferentes antibióticos de amplio espectro y que pudieran tener recomendación en las guías, por lo que el ciprofloxacino y la combinación amoxicilina + ácido clavulánico, rifaximina α , etc. quedan a la elección del médico en cuestión, siempre recomendando el aspecto costo-beneficio-efectos secundarios de los medicamentos.

Prevención primaria y secundaria de diverticulitis aguda: el tratamiento de la diverticulitis aguda no solo está diseñado para el tratamiento del cuadro agudo o en la prevención de sus complicaciones, sino que puede ayudar a disminuir el primer episodio de diverticulitis (prevención primaria) o recaídas subsecuentes (prevención secundaria). A este respecto la evidencia con el polimorfo alfa de rifaximina es adecuada. En 2013, Lanas y colaboradores⁵⁰ realizaron el primer estudio de prueba de concepto utilizando rifaximina- α intermitente más suplemento de fibra durante un año vs solo suplemento de fibra para prevenir recurrencias de diverticulitis. En este ensayo, evaluaron 165 sujetos con episodio reciente (menos de dos meses) de diverticulitis, confirmado por clínica, tomografía axial computada o ultrasonido y demostraron que la recurrencia ocurrió en 10.4% de los pacientes que recibieron rifaximina y fibra en comparación con 19.3% de los pacientes que solo recibieron fibra (riesgo de 3.2, $p = 0.025$) Posteriormente, Banasiewicz y su grupo⁵¹ demostraron que la administración repetida de protocolos de rifaximina 400 mg dos veces al día durante siete días de cada mes durante 12 meses no solo disminuyó de manera significativa la tasa de diverticulitis de



los sujetos que habían tenido previamente por lo menos un episodio demostrado de diverticulitis, sino que además mejoró la calidad de vida y disminuyó el riesgo de cirugía del grupo de diverticulitis al compararlos con el grupo control. Otros agentes que han demostrado disminuir el riesgo de diverticulitis es la fibra y la mesalazina en combinación con rifaximina.

Por ejemplo, Marconi y su grupo⁵² encontraron que la diverticulitis aguda era menos frecuente en los pacientes en tratamiento de rifaximina + fibra cuando se comparaba con fibra sola con un NNT de 57. En cuanto a la mesalazina, aunque no se ha demostrado ser superior a rifaximina- α en la profilaxis secundaria, en la actualidad se propone como tratamiento coadyuvante con lo que la respuesta sinérgica de estos dos fármacos puede ser mejor.^{53,54} Tursi y colaboradores⁵⁴ evaluaron a 218 pacientes con ataques recurrentes de diverticulitis y los distribuyeron al azar para recibir ya fuera 400 mg de rifaximina bid + 800 mg de mesalazina tid durante siete días en ciclos mensuales durante un año, o solo 400 mg de rifaximina bid durante siete días en ciclos mensuales durante un año. Los autores demostraron alivio significativo de los síntomas con la combinación de rifaximina + mesalazina, así como menor proporción de recurrencia de DA en este grupo.

Perfil de seguridad y la importancia del polimorfo alfa de la rifaximina

Algunas investigaciones toxicológicas de la rifaximina se realizaron a principios del decenio de 1980 y recientemente se han completado algunos estudios adicionales. La evaluación farmacológica y los experimentos realizados han sido suficientemente precisos para permitir la evaluación adecuada de la toxicidad del polimorfo alfa de la rifaximina (no así de otros polimorfos), particularmente en vista de su muy limitada absorción oral.⁵⁵

La evaluación del perfil de tolerabilidad de rifaximina- α observada en casi 1000 pacientes de 30 ensayos clínicos no pudo identificar un patrón definido de intolerancia.⁵⁶ Se han informado muy pocos eventos adversos durante el tratamiento breve con el fármaco, el más frecuentemente es de naturaleza gastrointestinal (por ejemplo, flatulencias, náuseas, dolor abdominal y vómitos). La seguridad de rifaximina- α , a dosis de 200 mg tres veces al día, se evaluó recientemente en 320 pacientes de dos ensayos clínicos controlados con placebo.⁵⁷ Con la excepción de la flatulencia, que ocurrió significativamente ($p = 0.0071$) con menos frecuencia después del tratamiento farmacológico, el perfil de eventos adversos de rifaximina se superpuso al de placebo. La terapia prolongada con dosis altas del antibiótico se ha asociado con reacciones cutáneas urticariales infrecuentes.⁵⁶

La elección de un régimen terapéutico en el tratamiento de la enfermedad diverticular siempre debe explicar la eficacia del tratamiento y su perfil de seguridad. Varios estudios han proporcionado evidencia de que la rifaximina tiene alto perfil de seguridad en virtud de: a) absorción sistémica insignificante; b) mutación cromosómica bacteriana rara, y c) desaparición rápida de cepas bacterianas resistentes dentro de las 12 semanas posteriores a la interrupción de la rifaximina.^{58,59} Por tanto, el perfil de seguridad de rifaximina- α tiene absorción insignificante sin disponibilidad sistémica y, en consecuencia, efectos sistémicos secundarios reducidos.⁶⁰

La eficacia, seguridad y tolerancia de otros polimorfos de la rifaximina diferentes al alfa se desconocen, por lo que no es apropiado asumir similitud o equivalencia con base en los estudios en los que se evaluó el polimorfo alfa.

CONCLUSIONES

La rifaximina es un antibiótico no absorbible con efectos eubióticos y antibióticos únicos y

particulares en el tratamiento de los pacientes con enfermedad diverticular. Es especial, la administración de rifaximina en enfermedad diverticular no complicada sola o en asociación con fibra parece ser segura y con baja resistencia antimicrobiana. Los datos disponibles de múltiples estudios reportan alivio significativo de los síntomas, por tanto, la rifaximina tiene casi todas las características de un antibiótico ideal dirigido al aparato gastrointestinal.

REFERENCIAS

- Cuomo R, Barbara G, Annibale B. Rifaximin and diverticular disease: position paper of the Italian Society of Gastroenterology (SIGE). *Dig Liver Dis* 2017;49:595-603. doi: 10.1016/j.dld.2017.01.164.
- Eastwood MA, Sanderson J, Pocock SJ, et al. Variation in the incidence of diverticular disease within the city of Edinburgh. *Gut* 1977;18:571-574. DOI: 10.1136/gut.18.7.571.
- Bajaj JS, Barbara G, DuPont HL, Mearin F, Gasbarrini A, Tack J. New concepts on intestinal microbiota and the role of the non-absorbable antibiotics with special reference to rifaximin in digestive diseases. *Dig Liver Dis* 2018 Aug;50(8):741-749. <https://doi.org/10.1016/j.dld.2018.04.020>.
- Calanni F, Renzulli C, Barbanti M, Viscomi GC. Rifaximin: beyond the traditional antibiotic activity. *J Antibiot (Tokyo)* 2014; 67:667-70. doi: 10.1038/ja.2014.106.
- DuPont, HL. Introduction: understanding mechanisms of the actions of rifaximin in selected gastrointestinal diseases. *Aliment Pharmacol Ther* 2016;43(Suppl 1):1-2. doi: 10.1111/apt.13406.
- Blandizzi C, Scarpignato C. Generic drugs in Gastroenterology. Critical issues in bioequivalence and inference on therapeutic equivalence. *Ther Perspectives* 2014;5:32-5.
- Lamanna A, Orsi A. In vitro activity of rifaximin and rifampicin against some anaerobic bacteria. *Chemioterapia* 1984;3:365-7.
- Hoover WW, Gerlach EH, Hoban DJ, et al. Antimicrobial activity and spectrum of rifaximin, a new topical rifamycin derivative. *Diagn Microbiol Infect Dis* 1993;16:111-8. DOI: 10.1016/0732-8893(93)90004-q.
- Steffen R, Sack DA, Riopel L, et al. Therapy of travelers' diarrhea with rifaximin on various continents. *Am J Gastroenterol* 2003;98:1073-8. DOI: 10.1111/j.1572-0241.2003.07283.x.
- DuPont HL, Jiang ZD, Ericsson CD, et al. Rifaximin versus ciprofloxacin for the treatment of traveler's diarrhea: a randomized, double-blind clinical trial. *Clin Infect Dis* 2001;33:1807-15. DOI: 10.1086/323814.
- Finegold SM, Molitoris D, Vaisanen ML. Study of the in vitro activities of rifaximin and comparator agents against 536 anaerobic intestinal bacteria from the perspective of potential utility in pathology involving bowel flora. *Antimicrob Agents Chemother* 2009;53:281-6. doi: 10.1128/AAC.00441-08.
- Sierra JM, Navia MM, Vargas M, et al. In vitro activity of rifaximin against bacterial enteropathogens causing diarrhoea in children under 5 years of age in Ifakara, Tanzania. *J Antimicrob Chemother* 2001;47:904-5. DOI: 10.1093/jac/47.6.904.
- Jiang ZD, DuPont HL. Rifaximin: in vitro and in vivo antibacterial activity – a review. *Chemotherapy* 2005;51(Suppl. 1):67-72. DOI: 10.1159/000081991.
- DuPont HL, Ericsson CD, Mathewson JJ, et al. Rifaximin: a nonabsorbed antimicrobial in the therapy of travelers' diarrhea. *Digestion* 1998;59:708-14. DOI: 10.1159/000007580.
- Brigidi P, Swennen E, Rizzello F, et al. Effects of rifaximin administration on the intestinal microbiota in patients with ulcerative colitis. *J Chemother* 2002;14:290-295. DOI: 10.1179/joc.2002.14.3.290.
- Maccaferri S, Vitali B, Klinder A, et al. Rifaximin modulates the colonic microbiota of patients with Crohn's disease: an in vitro approach using a continuous culture colonic model system. *J Antimicrob Chemother* 2010;65:2556-2565. doi: 10.1093/jac/dkq345.
- Bajaj JS, Heuman DM, Sanyal AJ, et al. Modulation of the metabiome by rifaximin in patients with cirrhosis and minimal hepatic encephalopathy. *PLoS One* 2013;8:e60042. doi: 10.1371/journal.pone.0060042.
- Xu D, Gao J, Gilliland M 3rd, et al. Rifaximin alters intestinal bacteria and prevents stress-induced gut inflammation and visceral hyperalgesia in rats. *Gastroenterology* 2014;146:484-496. doi: 10.1053/j.gastro.2013.10.026.
- Soldi S, Vasileiadis S, Uggeri F, et al. Modulation of the gut microbiota composition by rifaximin in non-constipated irritable bowel syndrome patients: a molecular approach. *Clin Exp Gastroenterol* 2015;8:309-325. doi: 10.2147/CEG.S89999.
- Ponziani FR, Scaldaferrri F, Petito V, et al. The role of antibiotics in gut microbiota modulation: the eubiotic effects of rifaximin. *Dig Dis* 2016;34:269-278. doi: 10.1159/000443361.
- Janes SE, Meagher A, Frizelle FA. Management of diverticulitis. *BMJ* 2006;332:271-5. <https://dx.doi.org/10.1136%2Fbmj.332.7536.271>.
- Bhucket TP, Stollman NH. Diverticular disease of the colon. In: Feldman M, Friedman LS, Brandt LJ, eds. *Sleisenger and Fordtran's gastrointestinal and liver disease: pathophysiology, diagnosis, management*. Volume 2. 10th ed. Philadelphia: Elsevier, 2014:1-15.
- Strate LL, Modi R, Cohen E, Spiegel BM. Diverticular disease as a chronic illness: evolving epidemiologic and clinical insights. *Am J Gastroenterol* 2012;107:1486-1493. doi: 10.1038/ajg.2012.



24. Freeman HJ. Segmental colitis associated with diverticulosis syndrome. *World J Gastroenterol* 2008;14:6442-6443. DOI: <https://dx.doi.org/10.3748%2Fwjg.v22.i36.8067>.
25. Tursi A, Brandimarte G, Di Mario F, et al. Development and validation of an endoscopic classification of diverticular disease of the colon: The DICA classification. *Dig Dis* 2015;33:68-76. doi: 10.1159/000366039.
26. Hinchey EJ, Schaal PG, Richards GK: Treatment of perforated diverticular disease of the colon. *Adv Surg* 1978;12:85-109.
27. Sher ME, Agachan F, Bortul M, et al. Laparoscopic surgery for diverticulitis. *Surg Endosc* 1997;11:264-267. DOI: 10.1007/s004649900340.
28. Shaheen NJ, Hansen RA, Morgan DR, et al. The burden of gastrointestinal and liver disease 2006. *Am J Gastroenterol* 2006;101:2128-38. DOI: 10.1111/j.1572-0241.2006.00723.x.
29. Spiller RC. Changing views on diverticular disease: impact of aging, obesity, diet, and microbiota. *Neurogastroenterol Motil* 2015;27:305-12. doi: 10.1111/nmo.12526.
30. Gargallo CJ, Sopeña F, Lanás A. Colonic diverticular disease. Treatment and prevention. *Gastroenterol Hepatol* 2015;38:590-599. DOI: 10.1016/j.gastrohep.2015.03.010.
31. Papi C, Ciaco A, Koch M, et al. Efficacy of rifaximin on symptoms of uncomplicated diverticular disease of the colon. A pilot multicenter open trial. *Diverticular Disease Study Group. Ital J Gastroenterol.* 1992;24:452-456.
32. Papi C, Ciaco A, Koch M, et al. Efficacy of rifaximin in the treatment of symptomatic diverticular disease of the colon. A multicentre double-blind placebo-controlled trial. *Aliment Pharmacol Ther* 1995;9:33-39. DOI: 10.1111/j.1365-2036.1995.tb00348.x.
33. Latella G, Pimpo MT, Sottili S, et al. Rifaximin improves symptoms of acquired uncomplicated diverticular disease of the colon. *Int J Colorectal Dis* 2003;18(1):55-62. DOI: 10.1007/s00384-002-0396-5.
34. Colecchia A, Vestito A, Pasqui F, et al. Efficacy of long term cyclic administration of the poorly absorbed antibiotic Rifaximin in symptomatic, uncomplicated colonic diverticular disease. *World J Gastroenterol* 2007;13(2):264-9. DOI: 10.3748/wjg.v13.i2.264.
35. Bianchi M, Festa V, Moretti A, et al. Meta-analysis: long-term therapy with rifaximin in the management of uncomplicated diverticular disease. *Aliment Pharmacol Ther* 2011;33:902-10. doi: 10.1111/j.1365-2036.2011.04606.x.
36. Stallinger S, Eller N, Högenauer C. Non-interventional study evaluating efficacy and tolerability of rifaximin for treatment of uncomplicated diverticular disease. *Wien Klin Wochenschr* 2014;126:9-14. doi: 10.1007/s00508-013-0447-7.
37. Moniuszko A, Rydzewska G. The effect of cyclic rifaximin therapy on symptoms of diverticular disease from the perspective of the gastroenterology outpatient clinic: a "real-life" study. *Prz Gastroenterol* 2017;12:145-151. doi: 10.5114/pg.2017.68167.
38. Andersen JC, Bundgaard L, Elbrønd H, Laurberg S, Walker LR, Støvring J; Danish Surgical Society. Danish national guidelines for treatment of diverticular disease. *Dan Med J* 2012;59:C4453.
39. Pietrzak A, Bartnik W, Szczepkowski M, Krokowicz P, Dziki A, Reguła J, Wallner G. Polish interdisciplinary consensus on diagnostics and treatment of colonic diverticulosis. *Pol Przegl Chir* 2015;87:203-20. DOI: 10.1515/pjs-2015-0045.
40. Cuomo R, Barbara G, Pace F, et al. Italian consensus conference for colonic diverticulosis and diverticular disease. *United European Gastroenterol J* 2014;2:413-42. doi: 10.1177/2050640614547068.
41. Binda GA, Cuomo R, Laghi A, et al. Italian Society of Colon and Rectal Surgery. Practice parameters for the treatment of colonic diverticular disease: Italian Society of Colon and Rectal Surgery (SICCR) guidelines. *Tech Coloproctol.* 2015;19:615-26. doi: 10.1007/s10151-015-1370-x.
42. Cianci R, Frosali S, Pagliari D, et al. Uncomplicated diverticular disease: innate and adaptive immunity in human gut mucosa before and after rifaximin. *J Immunol Res* 2014;2014:696812. doi: 10.1155/2014/696812.
43. Jacobs DO. Diverticulitis. *N Engl J Med* 2007;357:2057-66.
44. Rezapour M, Ali S, Stollman N. Diverticular disease: an update on pathogenesis and management. *Gut Liver* 2018;12:125-132. doi: 10.5009/gnl16552.
45. Tursi A, Picchio M, Elisei W, et al. management of patients with diverticulosis and diverticular disease consensus statements from the 2nd international symposium on diverticular disease. *J Clin Gastroenterol* 2016;50:S101-S107. doi: 10.1097/MCG.0000000000000654.
46. Kruis W, Nguyen GP, Leifeld L. German guidelines. *J Clin Gastroenterol* 2016;50:S47-S49. doi: 10.1097/MCG.0000000000000632.
47. Hjern F, Josephson T, Altman D, et al. Conservative treatment of acute colonic diverticulitis: Are antibiotics always mandatory? *Scand J Gastroenterol* 2007;42: 4147. DOI: 10.1080/00365520600780650.
48. Chabok A, Pahlman L, Hjern F, et al. Randomized clinical trial of antibiotics in acute uncomplicated diverticulitis. *Br J Surg* 2012;99:532-539. doi: 10.1002/bjs.8688.
49. De Korte N, Klarenbeek BR, Kuyvenhoven JP, et al. Management of diverticulitis: Results of a survey among gastroenterologists and surgeons. *Colorectal Dis* 2011; 13: e411-e417. doi: 10.1111/j.1463-1318.2011.02744.x.
50. Lanás A, Ponce J, Bignamini A, Mearin F. One year intermittent rifaximin plus fibre supplementation vs. fibre supplementation alone to prevent diverticulitis recurrence: a proof-of-concept study. *Dig Liver Dis* 2013;45(2):104-9. doi: 10.1016/j.dld.2012.09.006.
51. Banasiewicz T, Francuzik W, Bobkiewicz A, et al. The influence of rifaximin on diverticulitis rate and quality of life in patients with diverticulosis. *Pol Przegl Chir* 2017;89(1):22-31. doi: 10.5604/01.3001.0009.6012.

52. Maconi G, Barbara G, Bosetti C, Cuomo R, Annibale B. Treatment of diverticular disease of the colon and prevention of acute diverticulitis: a systematic review. *Dis Colon Rectum*. 2011;54:1326-38. doi: 10.1097/DCR.0b013e318223cb2b.
53. Festa V, Spila Alegiani S, Chiesara F, et al. Retrospective comparison of long-term ten-day/month rifaximin or mesalazine in prevention of relapse in acute diverticulitis. *Eur Rev Med Pharmacol Sci* 2017;21:1397-1404.
54. Tursi A, Brandimarte G, Daffinà R. Long-term treatment with mesalazine and rifaximin versus rifaximin alone for patients with recurrent attacks of acute diverticulitis of colon. *Dig Liver Dis* 2002;34(7):510-5.
55. Dayan AD. Rifaximin (Normix®) Preclinical Expert Report. London, submitted to Medicines and Healthcare Products Regulatory Agency, 1997.
56. Gillis JC, Brogden RN. Rifaximin. A review of its antibacterial activity, pharmacokinetic properties and therapeutic potential in conditions mediated by gastrointestinal bacteria. *Drugs* 1995;49:467-484. DOI: 10.2165/00003495-199549030-00009.
57. Rifaximin label approved on 05/25/2004 (http://www.fda.gov/cder/foi/label/2004/21361_xifaxan_lbl.pdf).
58. De Leo C, Eftimiadi C, Schito GC. Rapid disappearance from the intestinal tract of bacteria resistant to Rifaximin. *Drugs Exptl Clin Res* 1986;XII:979-981.
59. Du Pont HL. The antimicrobial effects of rifaximin on the gut microbiota. *Aliment Pharmacol Ther* 2016;43:3-10. doi: 10.1111/apt.13434.
60. Blandizzi C, Viscomi GC, Scarpignato C. Impact of crystal polymorphism on the systemic bioavailability of rifaximin, an antibiotic acting locally in the gastrointestinal tract, in healthy volunteers. *Drug Des Devel Ther*. 2014 Dec 16;9:1-11. doi: 10.2147/DDDT.S72572.

AVISO PARA LOS AUTORES

Medicina Interna de México tiene una nueva plataforma de gestión para envío de artículos. En: www.revisionporpares.com/index.php/MIM/login podrá inscribirse en nuestra base de datos administrada por el sistema *Open Journal Systems* (OJS) que ofrece las siguientes ventajas para los autores:

- Subir sus artículos directamente al sistema.
- Conocer, en cualquier momento, el estado de los artículos enviados, es decir, si ya fueron asignados a un revisor, aceptados con o sin cambios, o rechazados.
- Participar en el proceso editorial corrigiendo y modificando sus artículos hasta su aceptación final.