



Abdomen agudo como manifestación de enfermedad de Crohn

Acute abdomen as manifestation of Crohn disease.

Juan José Flores,¹ Pavelka Oseguera-Lazo,² Alexandra Yamileth Chávez-Henríquez,³ Gretel Annaí Matamoros-Silva,⁴ Isaac Fernández,⁵ Susana Pineda,⁶ Bernardo Meza⁷

Resumen

ANTECEDENTES: La enfermedad de Crohn se distingue por la afectación transmural fistulizante que puede afectar todo el aparato digestivo y la región perianal, con mayor frecuencia el íleon distal.

CASO CLÍNICO: Paciente masculino de 23 años de edad con dolor abdominal severo, continuo, de tres horas de evolución sin ningún síntoma concomitante, que acudió a un hospital privado de la ciudad de Tegucigalpa, Honduras, donde recibió atención inmediata. Al paciente se le efectuaron evaluación, anamnesis y estudios de laboratorio en los que se observó únicamente leucocitosis como hallazgo significativo. La laparotomía exploradora reveló perforación del íleon distal. Entre los antecedentes del paciente se encontró únicamente que le habían realizado apendicectomía a la edad de ocho años, hasta que inició con el cuadro descrito. Se le diagnosticó enfermedad de Crohn en etapa aguda.

CONCLUSIONES: La importancia del caso radica en la baja incidencia de perforación intestinal como característica inicial de esta enfermedad, que se observa sólo en 1 a 2% de los afectados, y el incremento del riesgo de este padecimiento en relación con el antecedente de apendicectomía.

PALABRAS CLAVE: Enfermedad de Crohn; perforación intestinal; apendicectomía.

Abstract

BACKGROUND: Crohn's disease is distinguished by fistulizing transmural involvement that can affect the entire digestive system and the perianal region, most often the distal ileum.

CLINICAL CASE: A 23-year-old male patient with history of continuous severe abdominal pain of three hours of evolution, without any other symptom, transferred to a private hospital, in Tegucigalpa, Honduras; where he received immediate management. Previous anamnesis and laboratory studies revealed mild leukocytosis. The exploratory laparotomy revealed perforation of distal ileum. One of the contributor factors of the case was a history of appendectomy performed at 8 years old before he initiated with the described symptoms being diagnosed with acute stage Crohn's disease.

CONCLUSION: The importance of these cases lies on the low incidence of intestinal perforation as a debut of this disease according to the literature it is 1-2% of cases and the increased risk in relation to the appendectomy.

KEYWORDS: Crohn's disease; Intestinal perforation; Appendectomy.

¹ Departamento de Medicina Interna, Hospital Dime, Tegucigalpa, MDC, Honduras.

² Médico general, Hospital Centro Médico Hondureño, Tegucigalpa, MDC, Honduras.

³ Médico general, Universidad Autónoma de Honduras, Tegucigalpa, MDC, Honduras.

⁴ Médico general, Escuela Latinoamericana de Medicina, La Habana, Cuba.

⁵ Estudiante de la Facultad de Ciencias Médicas, Universidad Autónoma de Honduras, Tegucigalpa, MDC, Honduras.

⁶ Departamento de Gastroenterología, Hospital Medical Center, Tegucigalpa, MDC, Honduras.

⁷ Departamento de Cirugía, Hospital Dime, Tegucigalpa, MDC, Honduras.

Recibido: 21 de noviembre 2018

Aceptado: 9 de septiembre 2019

Correspondencia

Alexandra Yamileth Chávez Henríquez
alexachavez1989@gmail.com

Este artículo debe citarse como

Flores JJ, Oseguera-Lazo P, Chávez-Henríquez AY, Matamoros-Silva GA y col. Abdomen agudo como manifestación de enfermedad de Crohn. Med Int Méx. 2019 noviembre-diciembre;35(6):975-979.
<https://doi.org/10.24245/mim.v35i6.2744>

ANTECEDENTES

La enfermedad de Crohn se distingue por la afectación transmural fistulizante que puede afectar todo el aparato digestivo y la región perianal, con mayor frecuencia el íleon distal; su origen es desconocido, sin embargo, se postula como una enfermedad multifactorial debida a factores genéticos, biológicos y ambientales, con manifestaciones sistémicas y extraintestinales.^{1,2}

En el curso natural de la enfermedad, se alternan frecuentemente brotes de actividad inflamatoria con periodos de remisión y existe elevada tendencia a la recurrencia tras la resección quirúrgica de los tramos afectados.³

Esta enfermedad suele iniciar en la juventud, entre 15 y 30 años, con mayor incidencia en la infancia; sin embargo, otros estudios sugieren la existencia de una distribución bimodal con un segundo pico de incidencia menor entre 60 y 80 años de edad.^{4,5}

Entre las manifestaciones clínicas relacionadas con la enfermedad de Crohn, la diarrea crónica se considera el síntoma inicial más común, y se distingue por la disminución de la consistencia de las heces fecales por más de seis semanas; de forma menos frecuente ocurren manifestaciones agudas iniciales como la ileítis, que puede confundirse con un cuadro de abdomen agudo por apendicitis, sobre todo en pacientes jóvenes.⁶

CASO CLÍNICO

Paciente masculino de 23 años de edad sin antecedentes patológicos relevantes, únicamente apendicetomía a los 8 años de edad, sin ninguna complicación, referida por él mismo. Acudió al servicio de emergencia con dolor abdominal agudo continuo de tres horas de evolución, de intensidad 10/10; negó vómitos, diarrea, fiebre o episodios similares en el pasado. Al

examen físico se encontró consciente, orientado, quejumbroso, con palidez generalizada, signos vitales estables, con evidente distensión abdominal, ruidos intestinales disminuidos, doloroso en los cuatros cuadrantes, con signos de irritación peritoneal; el resto del examen físico arrojó resultados normales.

A su ingreso a la sala de emergencia se solicitaron estudios de laboratorio, que revelaron leucocitosis leve. Fue evaluado por el servicio de cirugía general, donde le solicitaron rayos X de abdomen simple de pie; no se observaron hallazgos importantes, excepto asa fija en la fosa iliaca izquierda y ultrasonido abdominal total que reportó líquido libre intraabdominal, por lo que se decidió realizar laparotomía exploradora, que evidenció perforación del íleon distal de la válvula ileocecal (**Figura 1**). Se tomó biopsia.

Posterior a la operación, el paciente mostró buen estado general, con herida quirúrgica limpia; sin embargo, sufrió picos febriles a las 24 horas. Se inició triple cobertura antibiótica (gentamicina, ampicilina y metronidazol), pero se mantuvo la fiebre, por lo que se decidió cambiar a terapia de amplio espectro (piperacilina/tazobactam y metronidazol). A las 72 horas de dicha cobertura persistía la fiebre; se administró entonces tratamiento antibiótico más

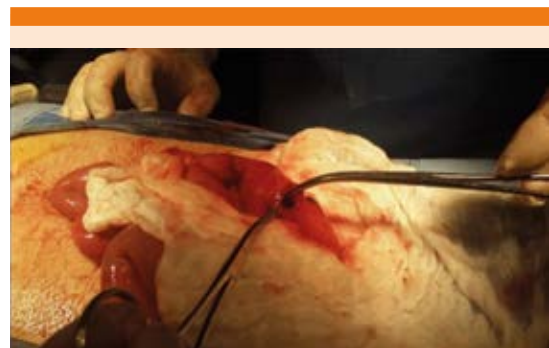

Figura 1. Perforación del íleon distal.

agresivo (vancomicina e imipenem). Al séptimo día intrahospitalario se recibió resultado de la biopsia, que reportó enfermedad de Crohn con ileítis aguda (**Figura 2**). Se llegó a la conclusión que era la enfermedad autoinmunitaria activa la causa de los picos febriles y no un proceso infeccioso como se sospechaba inicialmente. Se solicitó interconsulta con el servicio de gastroenterología, que decidió iniciar tratamiento inmunomodulador con azulfidine 500 mg VO cada 8 horas y azatioprina 500 mg VO cada día; se omitió cobertura antibiótica, se dio alta médica y se efectuó nueva evaluación.

DISCUSIÓN

En la actualidad, la enfermedad de Crohn se diagnostica con mayor incidencia en pacientes jóvenes y en algunos casos se vincula con complicaciones, una de ellas es la peritonitis secundaria a perforación intestinal. En el estudio de Gulías-Piñero⁷ se observa que esta manifestación puede ser la forma de inicio o darse en pacientes con antecedente de la enfermedad. El estudio referido toma como muestra 3 casos con este cuadro, uno de ellos con perforación

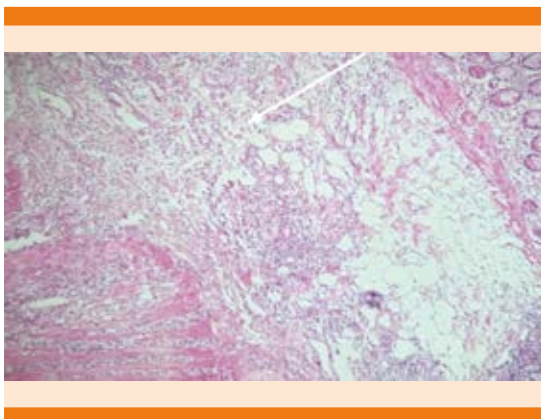


Figura 2. Pared del intestino delgado con abundante infiltrado inflamatorio compuesto por linfocitos, células plasmáticas y eosinófilos que afecta la mucosa, la submucosa y la muscular propia, característico de la enfermedad de Crohn.

ileal como inicio de esta enfermedad, tal y como ocurre en nuestro caso, llama la atención la tendencia que tienen los pacientes afectados de enfermedad de Crohn perforante de volver a padecer una complicación del mismo tipo.

La perforación intestinal por enfermedad de Crohn es una complicación rara, ocurre solamente en 1-2% de los casos diagnosticados;⁸ sin embargo, según la ECCO (*European Crohn and Colitis Organization*) en un consenso de 2018 sobre cirugía por enfermedad de Crohn, ésta puede causar complicaciones agudas que requieran cirugía de emergencia aproximadamente en 6-16% de los casos.⁹

El único antecedente del caso comunicado era una apendicetomía a la edad de ocho años sin complicaciones, y lo relacionamos con el estudio de Andersson¹⁰ donde se vincula con el aumento de riesgo de padecer enfermedad de Crohn, dependiendo también de factores como la edad (menor riesgo en los operados antes de los 10 años), sexo (es mayor el riesgo en mujeres) y el diagnóstico al momento de la operación (tienen peor pronóstico los pacientes con apendicitis perforada); esta asociación se mantiene incluso 20 años después de la apendicetomía. Sin embargo, el estudio de cohorte de Kaplan¹¹ no concluye una relación clara entre ambas, y una posible explicación a esta discrepancia es que esta cirugía no es factor de riesgo, sino más bien refleja incertidumbre ante el diagnóstico de enfermedad de Crohn, por ejemplo, los pacientes que experimentan dolor abdominal en el cuadrante inferior derecho son operados presumiendo apendicitis y después son diagnosticados con enfermedad de Crohn.

Debido a que este paciente empezó su padecimiento con peritonitis secundaria a perforación ileal, posterior a tratamiento quirúrgico y una vez establecido el diagnóstico, se decidió iniciar tratamiento farmacológico con inmunomodu-

ladores (aziatioprina y azulfidine), ya que su indicación temprana es una opción a considerar en los pacientes con criterios de riesgo y se debe mantener por periodos indeterminados, solo en ciertas circunstancias de remisión profunda y mantenida en el tiempo puede considerarse su retirada; a su vez, puede prescribirse terapia dual con fármacos biológicos tanto los que bloquean el TNF- α (infliximab, adalimumab o certolizumab), como los que bloquean las integrinas (natalizumab o bedolizumab) por su capacidad para inducir curación de la mucosa junto con remisión clínica profunda e incluso menor tasa de hospitalizaciones y de cirugía.^{3,12}

En cuanto al pronóstico, tiene un curso individual muy diverso y es difícil hacer una predicción general, la esperanza de vida apenas se reduce en los afectados. Dos tercios de los pacientes pueden llevar una vida normal con la enfermedad, como en nuestro caso, que ha experimentado evolución favorable y ha desarrollado su vida normal, manteniéndose asintomático hasta la fecha.¹³

CONCLUSIÓN

La enfermedad de Crohn es poco frecuente en nuestro medio y aún más los casos que inician con perforación intestinal, que solamente representan 1-2%, lo que demuestra que es una enfermedad silenciosa, por lo que debe tenerse en cuenta en los pacientes con enfermedades gastrointestinales, sin dejar de lado las manifestaciones atípicas.

Conflicto de Interés

Los autores de este caso, algunos de los cuales laboran en el centro de atención del paciente, declaramos no tener conflictos de interés, así mismo, siendo él, estudiante de medicina y autor, declara que se pueden utilizar sus datos e historia clínica para fines de publicación.

REFERENCIAS

1. Álvarez-Macías BC. Enfermedad de Crohn. Revista salud y ciencias ISSN [internet]. Noviembre 2017; número 1: páginas 03-04. Disponible en: <https://revistas.utb.edu.ec/index.php/saludyciencias/article/view/323/243>.
2. Yamamoto-Furusho JK, Bosques-Padilla F, de-Paula J, Galiano, Ibáñez P, Juliao F, et al. Diagnóstico y tratamiento de la enfermedad inflamatoria intestinal: Primer Consenso Latinoamericano de la Pan American Crohn's and Colitis Organization. Revista de Gastroenterología de México [Internet]. Enero-marzo 2017; Volumen 82, Issue 1: páginas 46-84. Disponible en: <http://dx.doi.org/10.1016/j.rgmx.2016.07.003>.
3. Nos Matéu P, Clofent-Vilaplana J. Enfermedad de Crohn. En: Mearin F, Ponce-García J, Castello-Garango A, Gomollon-García F, et al. editores. Tratamiento de enfermedades gastroenterológicas. 3ª ed. España: Elsevier; 2011, p. 293-304.
4. Gomollon F, Sans M. Enfermedad inflamatoria intestinal. Enfermedad de Crohn. En: Montoro MA, García-Pagán JC, Catells A, et al. editores. Gastroenterología y Hepatología: Problemas comunes en la práctica clínica. 2ª ed. Madrid: Jarpoyo Editores; 2012;443-456.
5. Rodríguez-D'Jesús A, Casellas F, Malagelada JR. Epidemiología de la enfermedad inflamatoria intestinal en el paciente de edad avanzada. Revista de Gastroenterología y Hepatología [internet]. Mayo 2008; Volumen 31, número 5: páginas 269-273. Disponible en: <http://www.elsevier.es/es-revista-gastroenterologia-hepatologia-14-articulo-epidemiologia-enfermedad-inflamatoria-intestinal-el-S0210570508712998>. DOI: 10.1157/13119877.
6. Gomollón F, Dignass A, Annese V, Tilg H, van Assche G, Lindsay JO, et al. 3rd European Evidence-based consensus on the diagnosis and management of Crohn's disease 2016: Part 1: Diagnosis and Medical Management. Journal of Crohn's and Colitis [internet]. Enero 2017; Volumen 11, número 1: páginas 3-25. Disponible en: <https://doi.org/10.1093/ecco-jcc/jjw168>.
7. Gulías-Piñeiro A, Madriñan-González M, Prego-Mateo E. Peritonitis aguda por enfermedad de Crohn perforada. Revista de Gastroenterología y Hepatología [internet]. Enero 2001; Volumen 24, número 7: páginas 346-348. Disponible en: <http://www.elsevier.es/es-revista-gastroenterologia-hepatologia-14-articulo-peritonitis-aguda-por-enfermedad-crohn-S0210570501701914>. DOI: 10.1016/S0210-5705(01)70191-4.
8. Nivatvongs S. Complication of colonic disease and their management. In: Gordon PH, Nivatvongs S, Gunn C, et al, editors. Principles and Practice of Surgery for the Colon, Rectum and Anus. 3ª ed. New York: CRC Press Taylor and Francis Group; 2007, p. 1147-1162.
9. Bemelman WA, Warusavitarne J, Sampietro GM, Serclova Z, Zmora O, Luglio G, et al. ECCO-ESCP Consensus on surgery for Crohn's disease. Journal of Crohn's and Colitis [inter-



- net]. Enero 2018; Volumen 12, número 1, 5: páginas 1-16. Disponible en: <https://doi.org/10.1093/ecco-jcc/jjx061>.
10. Andersson RE, Olaison G, Tysk C, Ekblom A. Appendectomy is followed by increased risk of Crohn's disease. *The American of Gastroenterological Association Journals* [internet]. Enero 2003; Volumen 124, número 1: páginas 40-46. Disponible en: <https://doi.org/10.1053/gast.2003.50021>.
 11. Kaplan GG, Pedersen BV, Andersson RE, Sands BE, Korzenik J, Frisch M. The risk of developing Crohn's disease after an appendectomy. *PMC US national library of medicine* [internet]. Mayo 2007; Volumen 56, número 10: páginas 1387-1392. Disponible en: <https://www.ncbi.nlm.nih.gov/pmc/articles/PMC2000241/>. Doi: 10.1136/gut.2007.121467.
 12. Bastida G. Novedades en el tratamiento de la enfermedad de Crohn. *Revista de Gastroenterología y Hepatología* [internet]. Enero 2011; Volumen 34, número 1: páginas 47-52. Disponible en: <http://www.elsevier.es/es-revista-gastroenterologia-hepatologia-14-articulo-novedades-el-tratamiento-enfermedad-crohn-S0210570511700073>. DOI: 10.1016/S0210-5705(11)70007-3.
 13. Onmeda.es [internet]. Madrid: Onmeda España; 2011 [actualizado 19 marzo 2012; citado 2 julio 2018]. Disponible en: https://www.onmeda.es/enfermedades/enfermedad_crohn-evolucion-1361-7.htm

AVISO PARA LOS AUTORES

Medicina Interna de México tiene una nueva plataforma de gestión para envío de artículos. En: www.revisionporpares.com/index.php/MIM/login podrá inscribirse en nuestra base de datos administrada por el sistema *Open Journal Systems* (OJS) que ofrece las siguientes ventajas para los autores:

- Subir sus artículos directamente al sistema.
- Conocer, en cualquier momento, el estado de los artículos enviados, es decir, si ya fueron asignados a un revisor, aceptados con o sin cambios, o rechazados.
- Participar en el proceso editorial corrigiendo y modificando sus artículos hasta su aceptación final.